

# EMBARAZO MULTIPLE



PACE-MD; [www.pacemd.org](http://www.pacemd.org)  
San Miguel de Allende, México

# DATOS CLINICOS

A) Signos y síntomas.

Considere

- 1.- Utero mayor de 4cm.
- 2.- Exceso de peso.
- 3.- Polihidramnios.
- 4.- Peloteo.

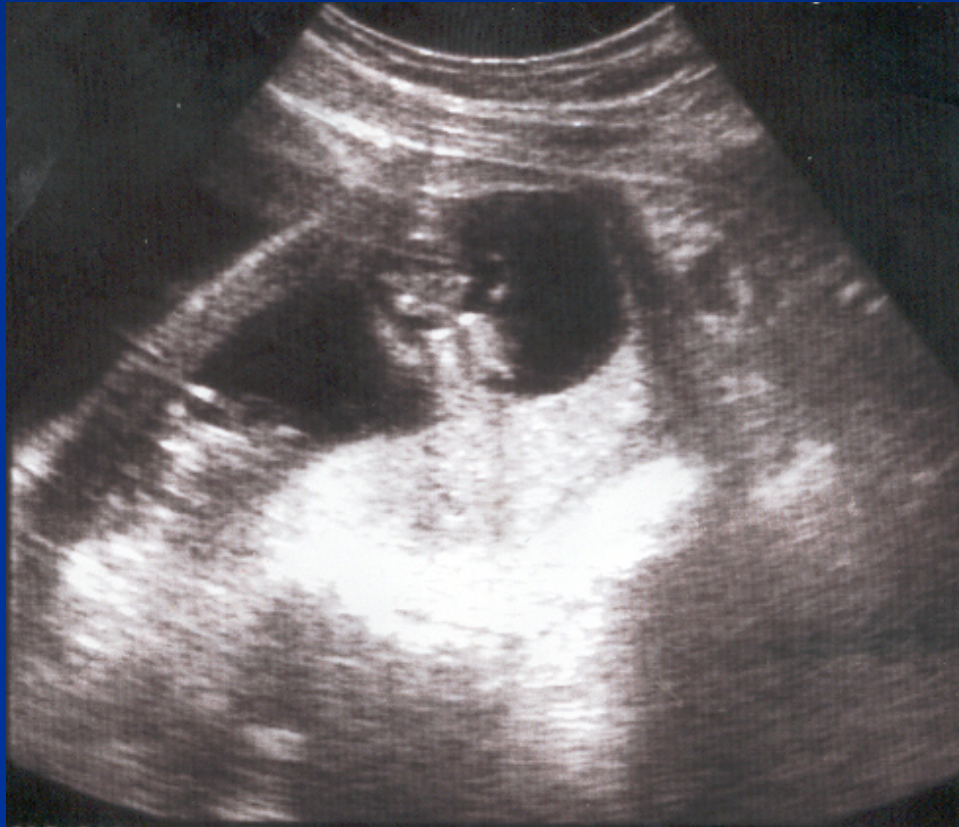# DATOS CLINICOS

- 5.- Multiples partes pequeñas.
- 6.- Registros de FC.
- 7.- Palpación.

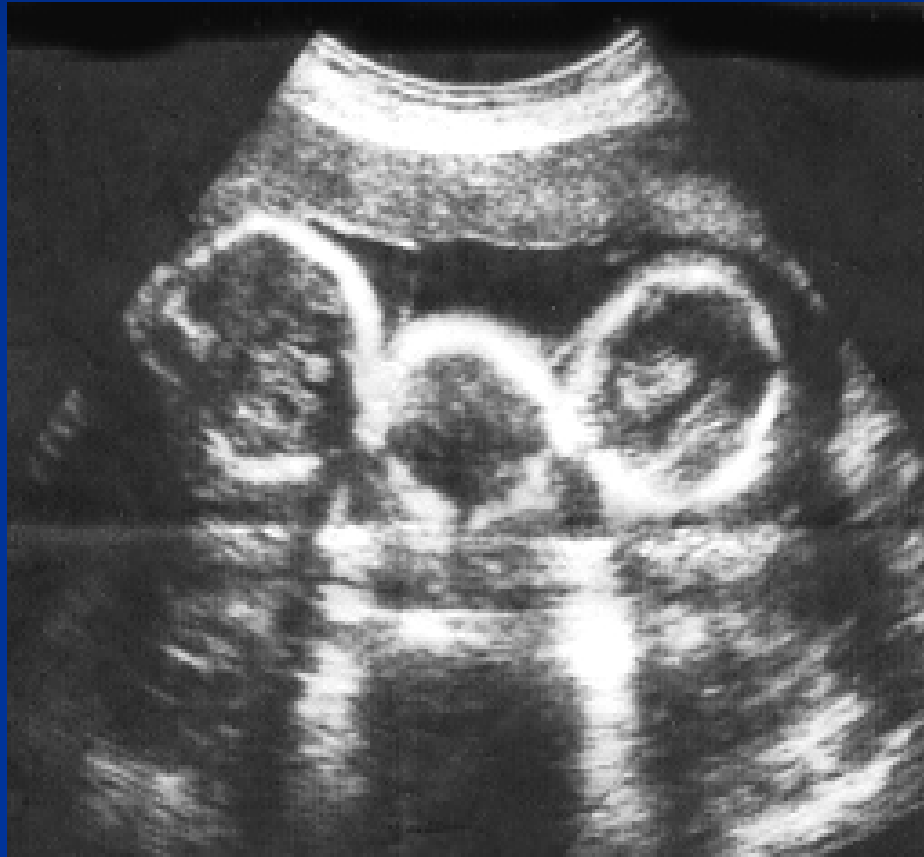# DATOS DE LABORATORIO

- A) ↓ Hematocrito y Hb. Ft alc      Oxitocinasa
- B) ↑ Conc. GTC, Estirol,
- C) AFP-SM 3-6 meses Doble.
- D) ↓ AFP-SM Defectos abiertos del TN.

# ULTRASONOGRAFIA



# ULTRASONOGRAFIA



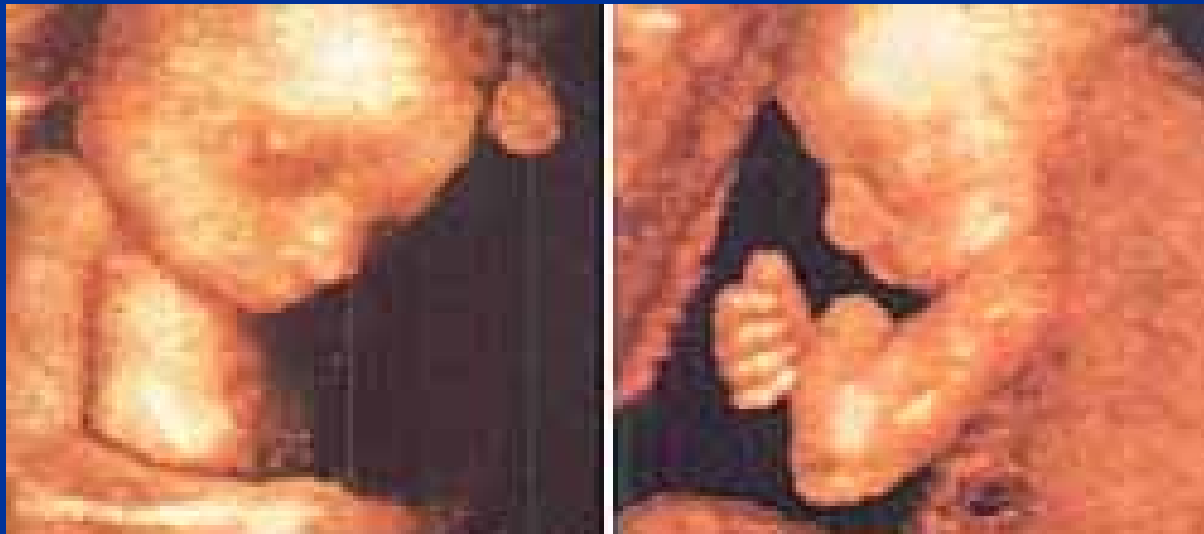# PRESENTACIONES

- -50% Cefalicos.
- - 33% Invertidos.
- - 10% transversos.
- -----
- - 70% Cefalicos.
- -25% Pelvicos.

# Dx. Diferencial.

- A) Embarazo unico.

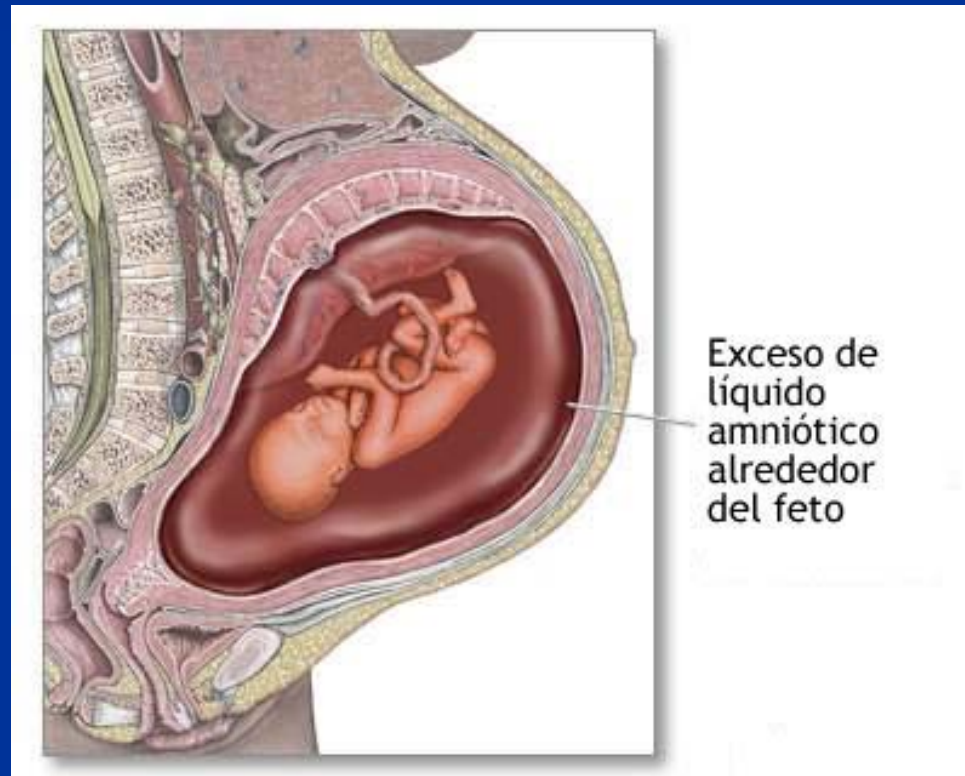
Datos erroneos de FUR.





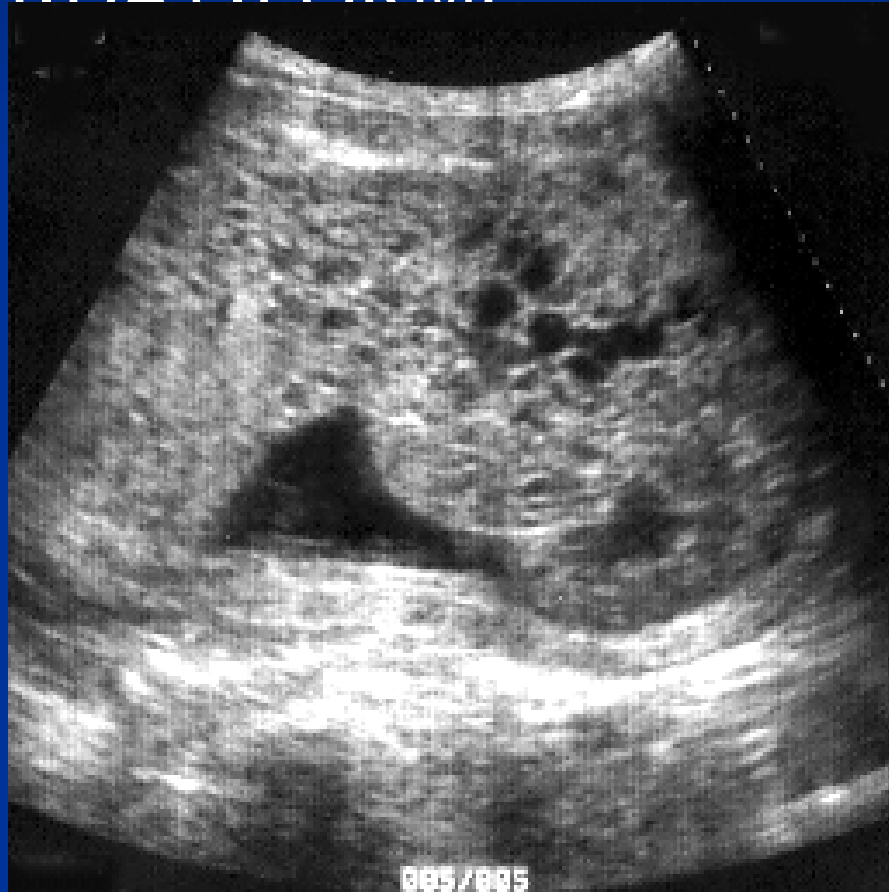# Dx. Diferencial

## ■ POLIHIDRAMNIOS



# Dx. DIFERENCIAL

MOLA HIDATIFORME



# EMBARAZO GEMELAR COMPLICADO

- A) Muerte fetal de un producto.
- B) Crecimiento considerado del utero.
- C) E.F. Palpación.

# PREVENCIÓN

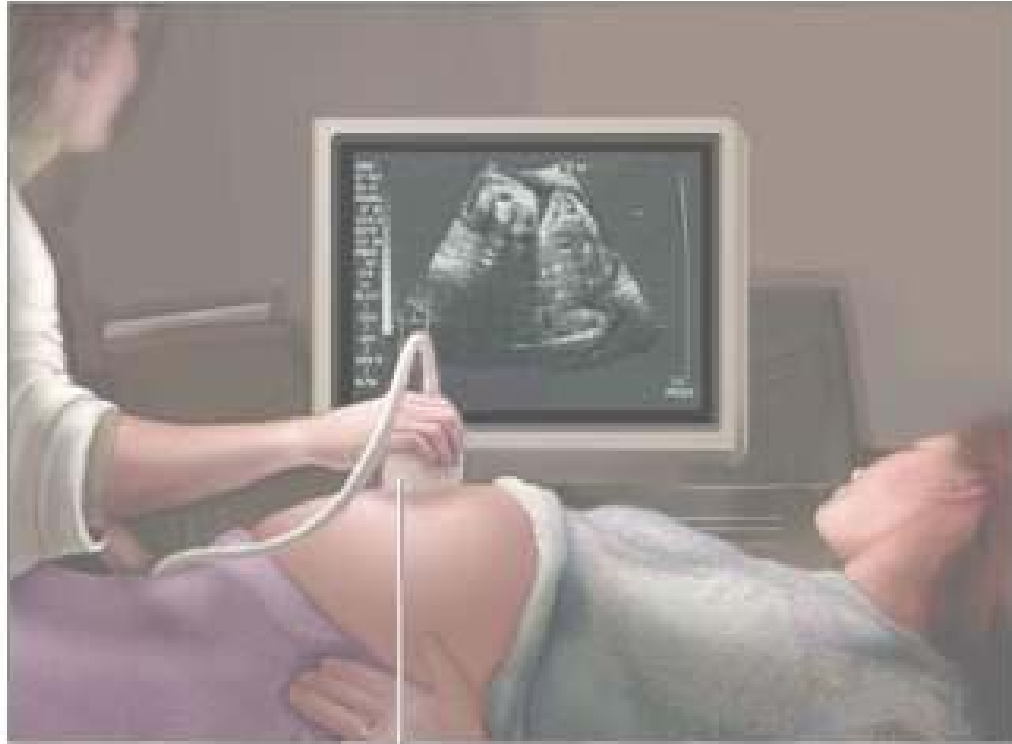- Fertilización invitro.
- Ovulación inducida.
- Inyección intracardiaca transabdominal.

# RECUERDE

- 1.- Detección a tiempo.
- 2.- USG.
- 3.- Vigilar Crecimiento
- 4.- Considere anomalías.
- .

# RECUERDE

- 5.- Reposo.
- 6.- Actividad uterina.
- 7.- Infecciones vaginales.
- 8.- Preeclampsia Eclampsia



Transducer