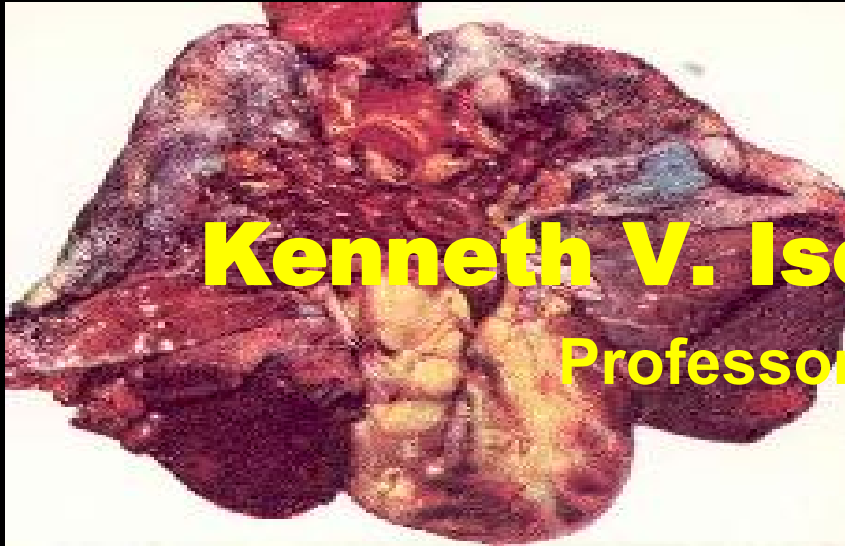

¿Qué ECG podemos ver con un TROMBOEMBOLISMO PULMONAR?

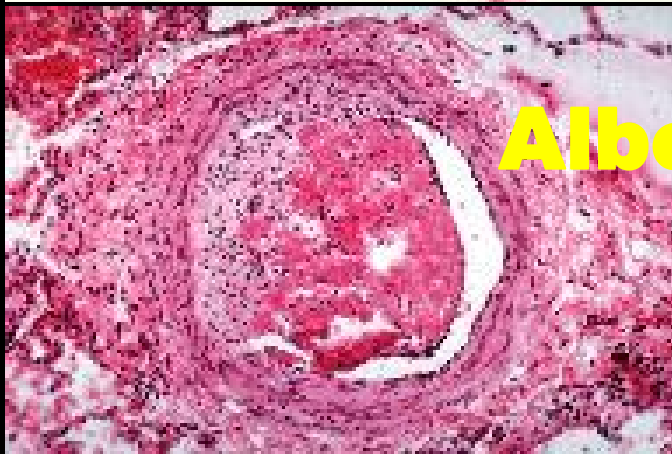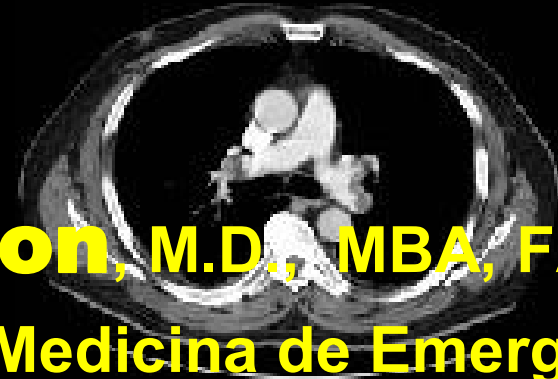


Kenneth V. Iserson, M.D., MBA, FACEP

Professor de Medicina de Emergencia

Universidad de Arizona

Tucson, Arizona, EE.UU.



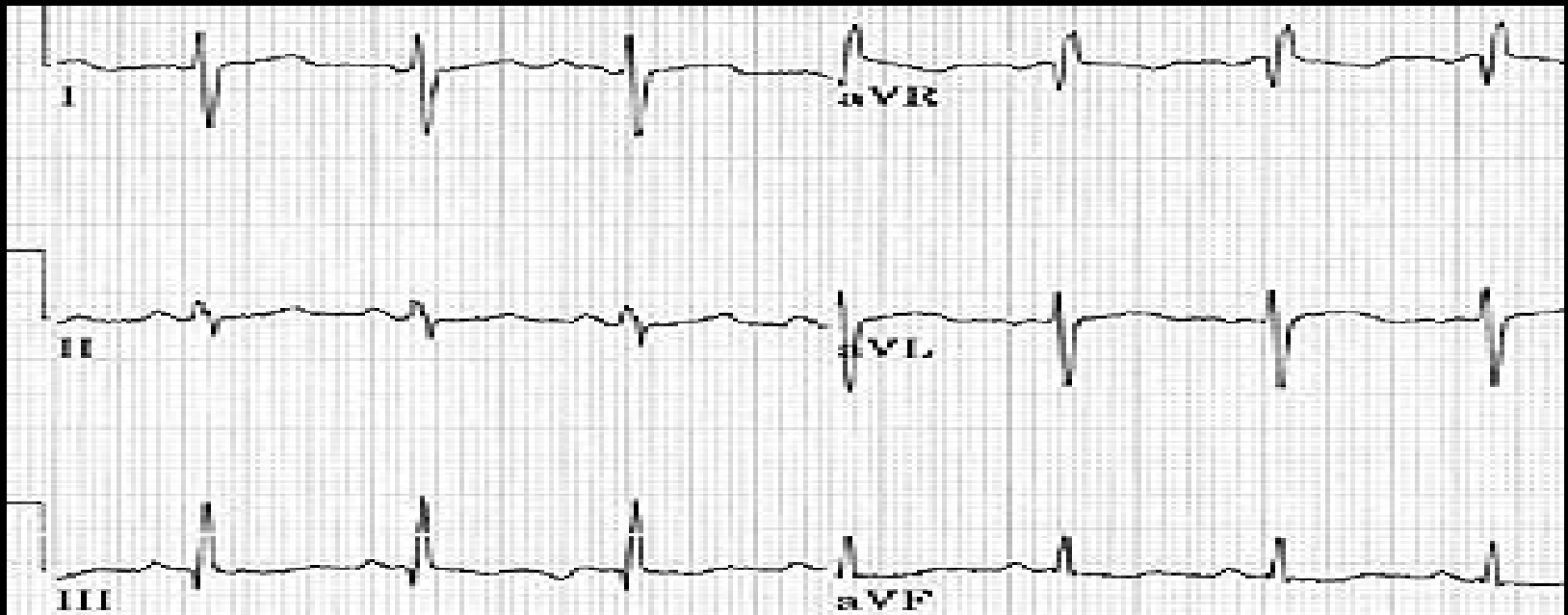
Alberto José Machado, M.D.

Jefe del Centro de Emergencias

Hospital Alemán

Buenos Aires, Argentina

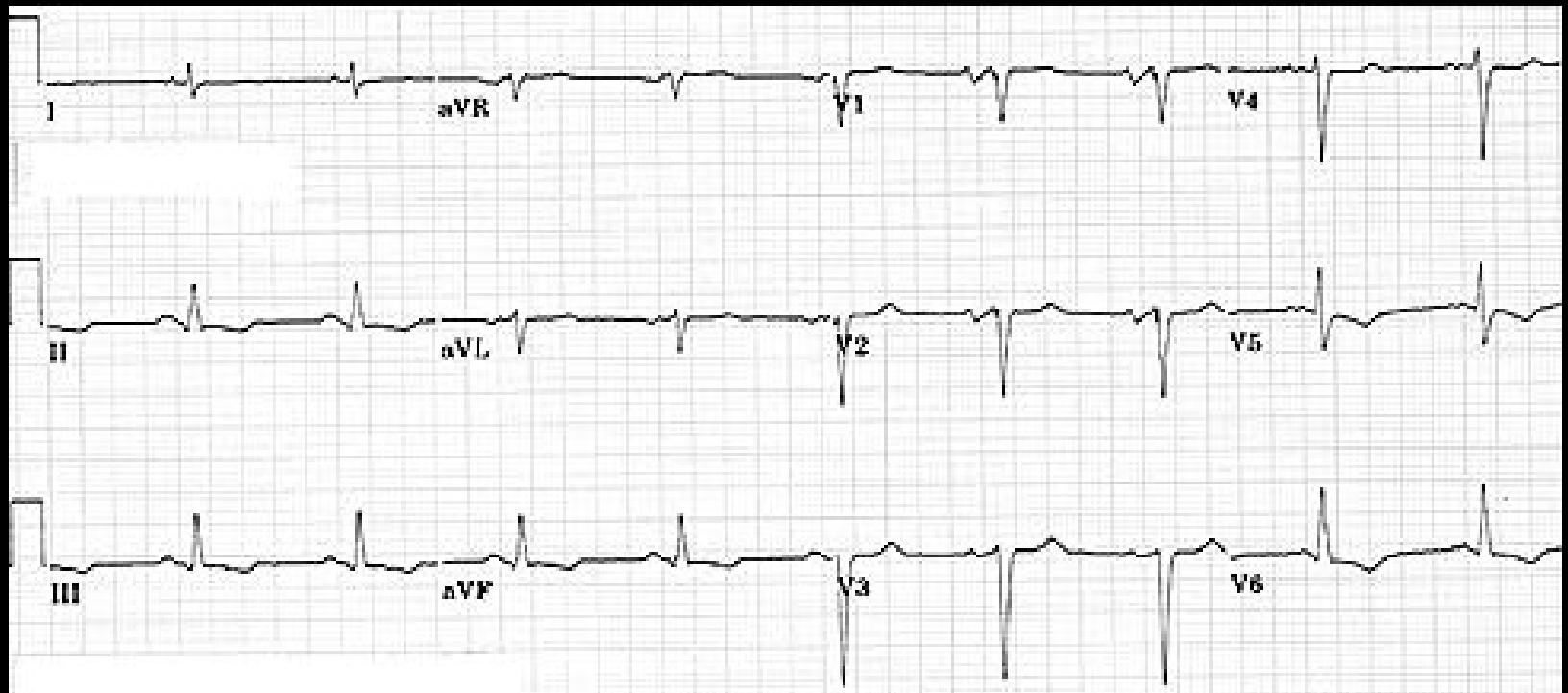
¿Qué ECG podemos ver con un TROMBOEMBOLISMO PULMONAR?



Puede verse o no:

- Cambios inespecíficos del ST
- Algún grado de bloqueo de rama derecha
- Nueva arritmia por el paciente
- S DI, Q DIII, T DIII (en 15% de TEP)
- Taquicardia sinusal
- Inversiones de la T

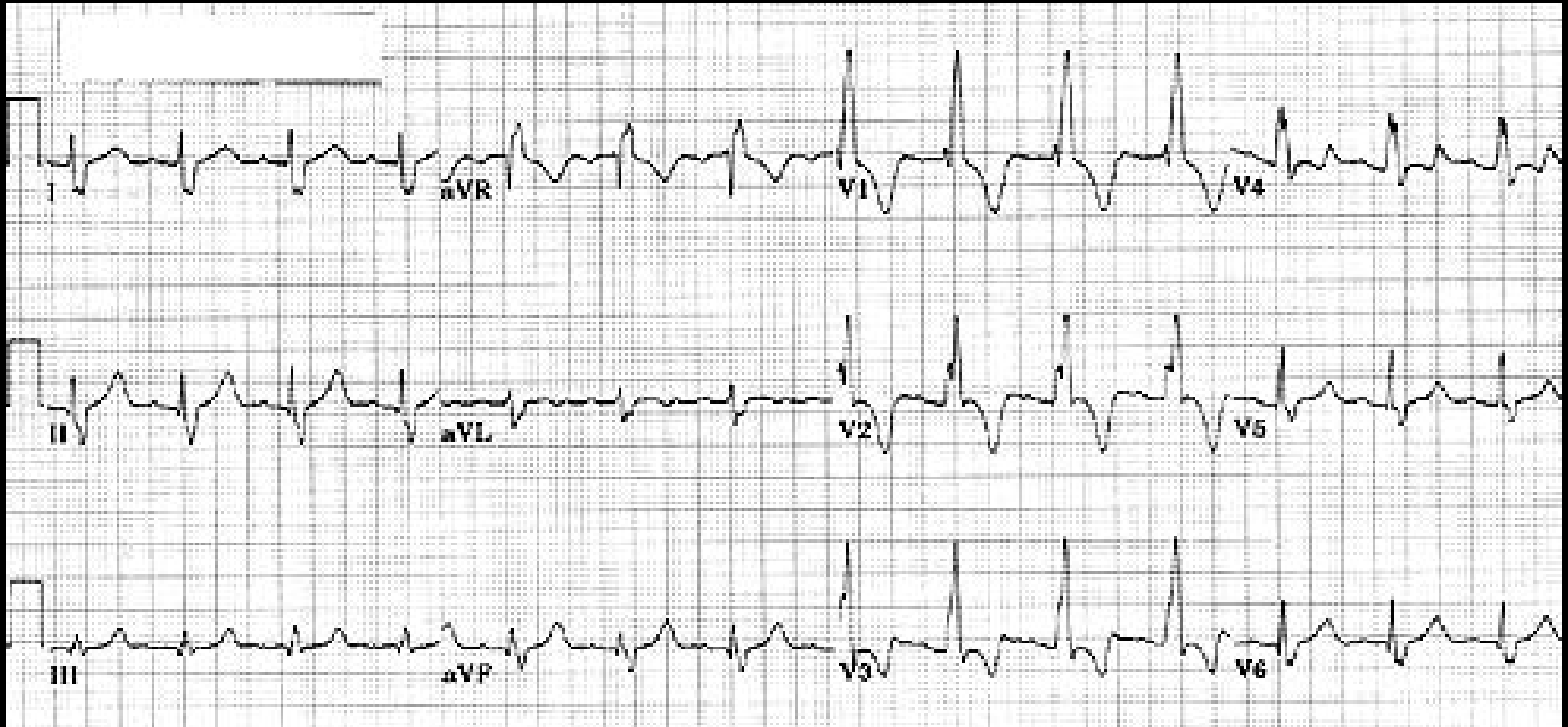
¿Qué ECG podemos ver con un TROMBOEMBOLISMO PULMONAR?



Puede verse o no:

- Cambios inespecíficos del ST

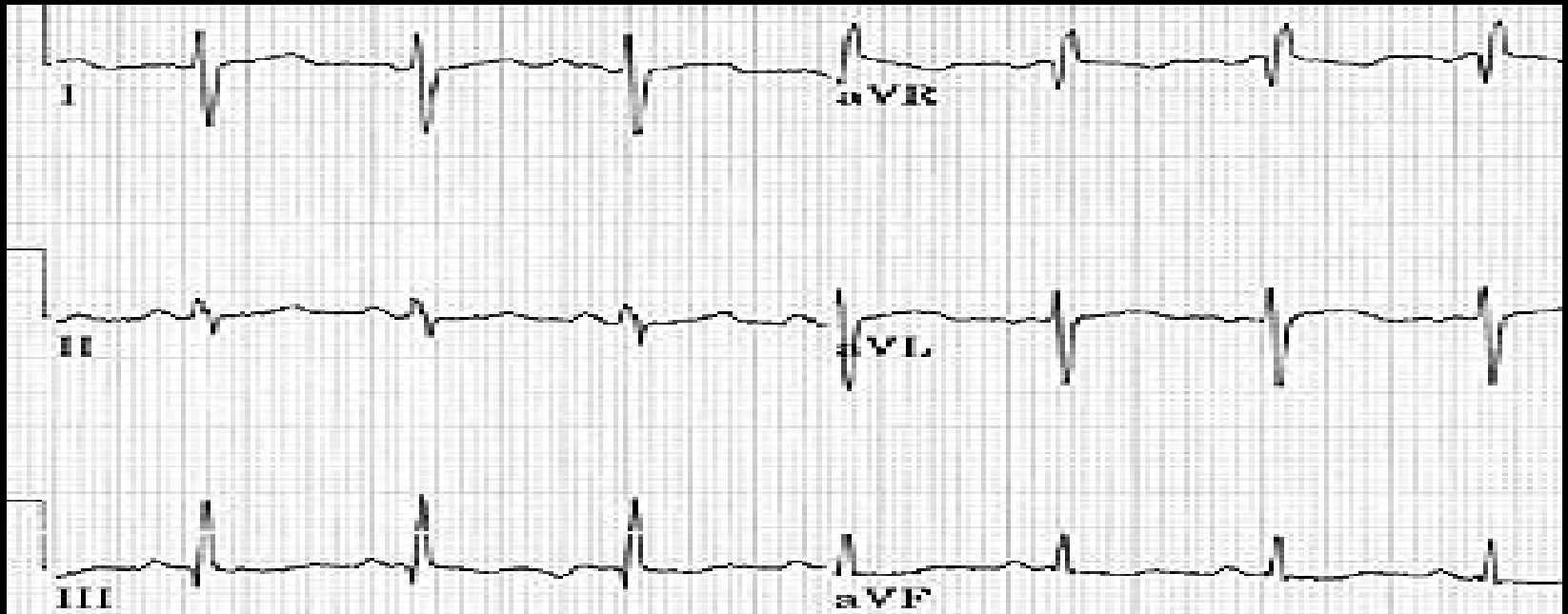
¿Qué ECG podemos ver con un TROMBOEMBOLISMO PULMONAR?



Puede verse o no:

- Algún grado de bloqueo de rama derecha

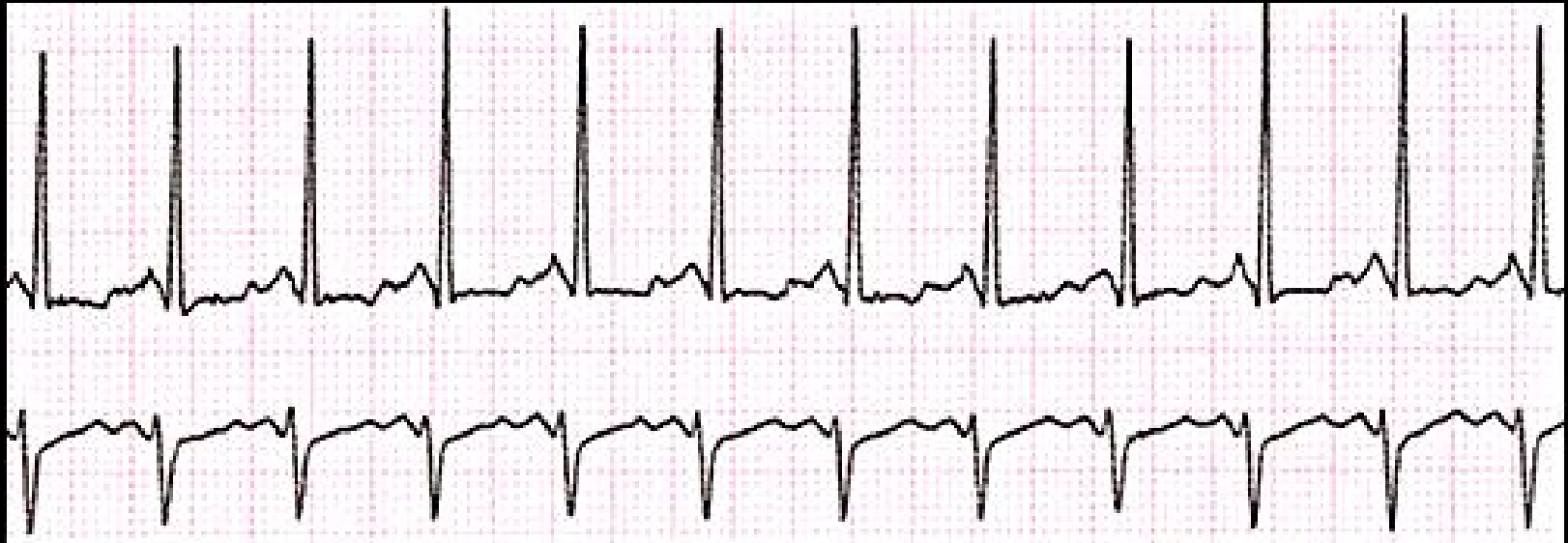¿Qué ECG podemos ver con un TROMBOEMBOLISMO PULMONAR?



Puede verse o no:

- S DI, Q DIII, T DIII (en 15% de TEP)

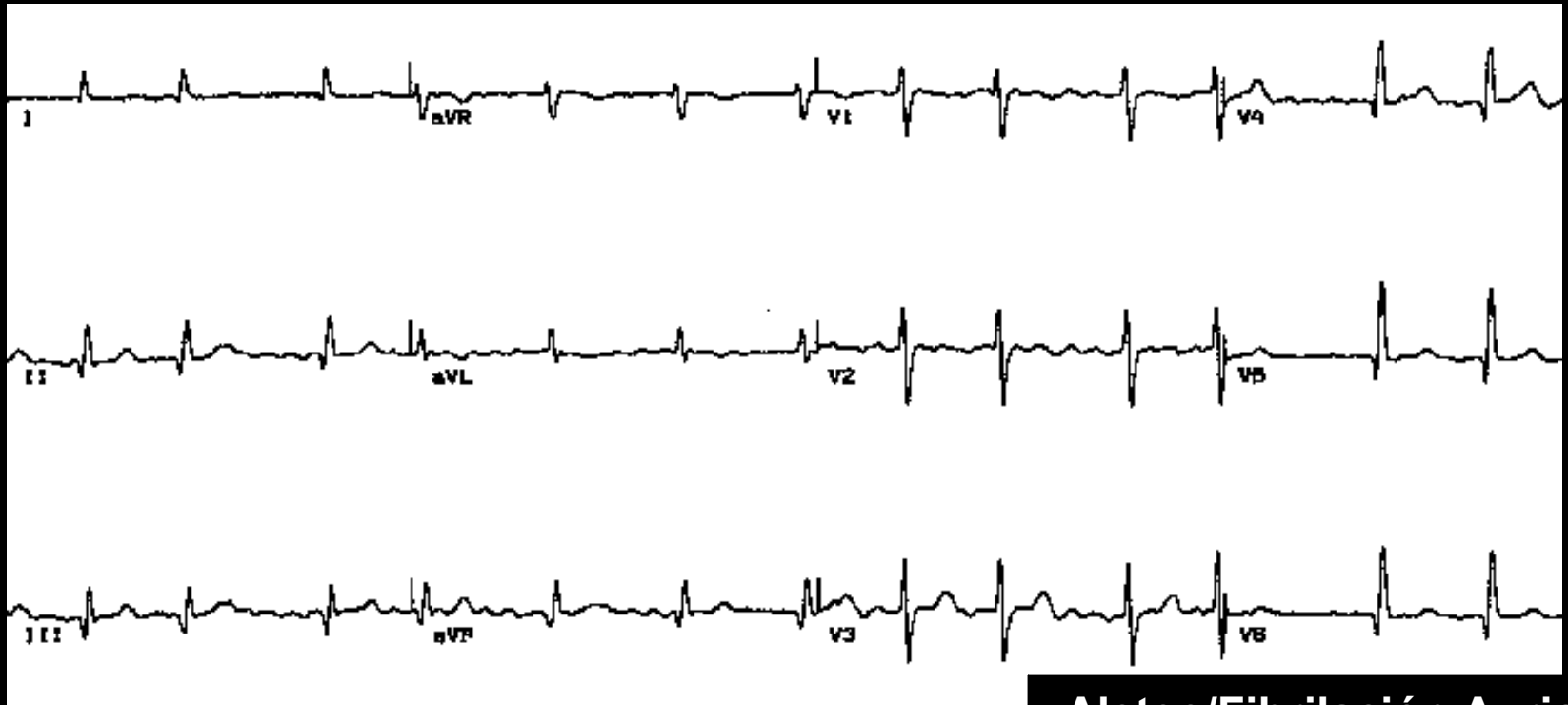¿Qué ECG podemos ver con un TROMBOEMBOLISMO PULMONAR?



Puede verse o no:

- Taquicardia sinusal

¿Qué ECG podemos ver con un TROMBOEMBOLISMO PULMONAR?



Aleteo/Fibrilación Auricular

Puede verse o no:

- Nuevo trastorno en el ritmo cardíaco que el paciente previamente no tenía.

¿Qué ECG podemos ver con un TROMBOEMBOLISMO PULMONAR?

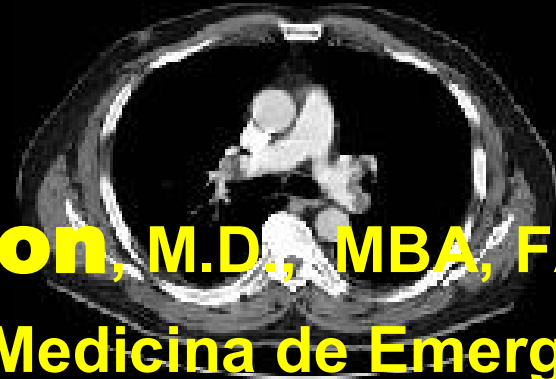


Kenneth V. Iserson, M.D., MBA, FACEP

Professor de Medicina de Emergencia

Universidad de Arizona

Tucson, Arizona, EE.UU.



Alberto José Machado, M.D.

Jefe del Centro de Emergencias

Hospital Alemán

Buenos Aires, Argentina