

Dolor Abdominal

Unas Posibles Etiologías

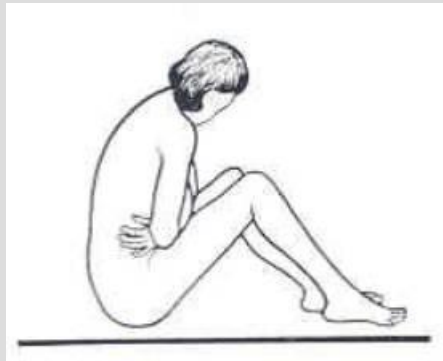
Parte 2

Kenneth V. Iserson, M.D., MBA, FACEP

Professor de Medicina de Emergencia

Universidad de Arizona

Tucson, Arizona, EE.UU.



Alberto José Machado, M.D.

Jefe del Centro de Emergencias

Hospital Alemán

Buenos Aires, Argentina

DOLOR ABDOMINAL: POSIBLES ETIOLOGÍAS SEGÚN SU LOCALIZACIÓN

Cuadrante Superior Derecho

Colecistitis aguda, Cólico biliar
Hepatitis aguda
Absceso hepático
Hepatomegalia por Insuficiencia Cardíaca
Úlcera duodenal perforada
Pancreatitis aguda
Apendicitis retrocecal
Apendicitis en Embarazada
Herpes Zoster
Síndrome Coronario agudo
Neumonía basal derecha

Cuadrante Superior Izquierdo

Pancreatitis aguda
Síndrome Coronario agudo
Neumonía basal izquierda
Esplenomegalia
Ruptura o infarto de Bazo
Úlcera Gástrica
Gastritis
Perforación de Colon

Cuadrante Inferior Derecho

Apendicitis aguda
Diverticulitis de Meckel
Diverticulitis cecal
Enteritis regional
Vólvulo cecal
Fisura de Aneurisma de Aorta
Quiste ovárico
Enfermedad Inflamatoria pélvica
Endometriosis
Embarazo ectópico
Cólico renal
Absceso del Psoas
Vesiculitis seminal
Adenitis mesentérica
Hernia incarcerada
Torsión Testicular
Dolor menstrual
Globo vesical

Cuadrante Inferior Izquierdo

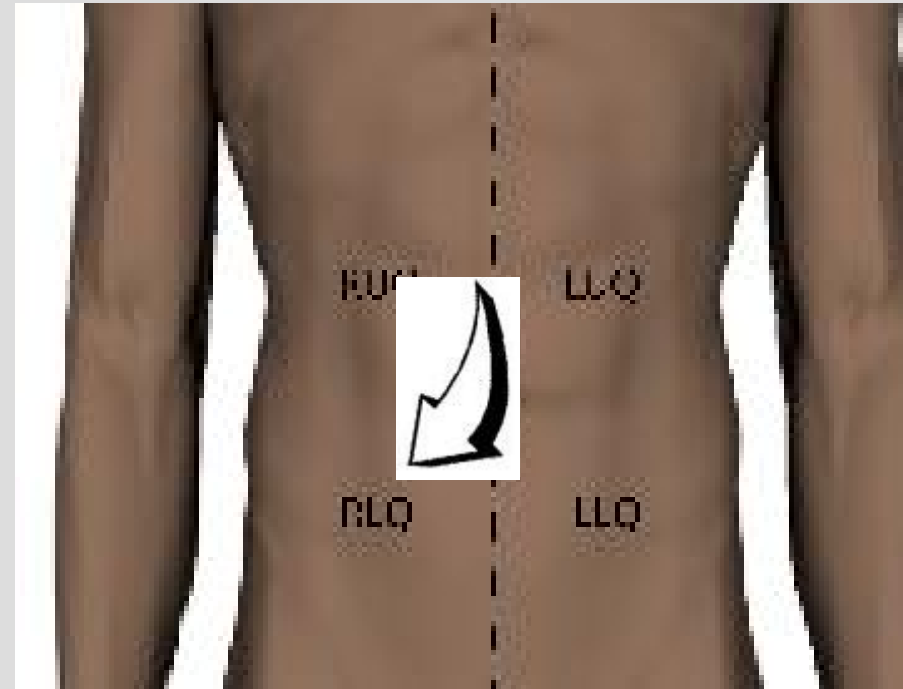
Diverticulitis
Sigmoiditis
Fisura de Aneurisma de Aorta
Quiste ovárico
Embarazo ectópico
Enfermedad Inflamatoria pélvica
Endometriosis
Dolor menstrual
Enteritis regional
Cólico renal
Absceso del Psoas
Vesiculitis seminal
Hernia incarcerada
Torsión Testicular
Colitis ulcerosa
Globo vesical

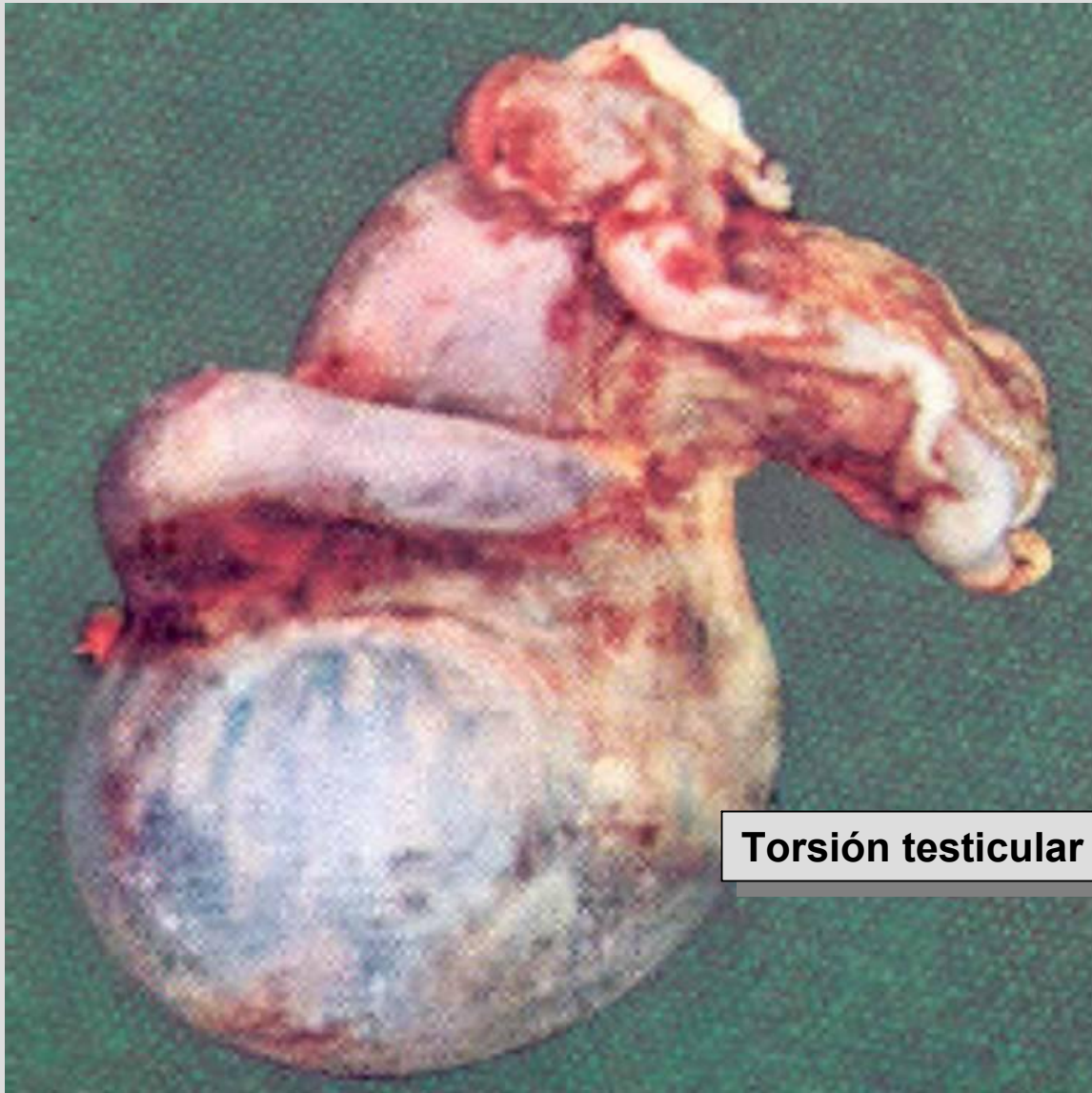
Dolor Difuso

Apendicitis temprana, Gastroenteritis, Porfiria, Intoxicaciones, Pancreatitis aguda, Peritonitis, Trombosis mesentérica, Síndrome Coronario agudo, Enf. Inflamatoria Intestinal, Disección o ruptura de Aneurisma, Obstrucción intestinal, Cetoacidosis Diabética, Colon irritable

Cuadrante Inferior Izquierdo

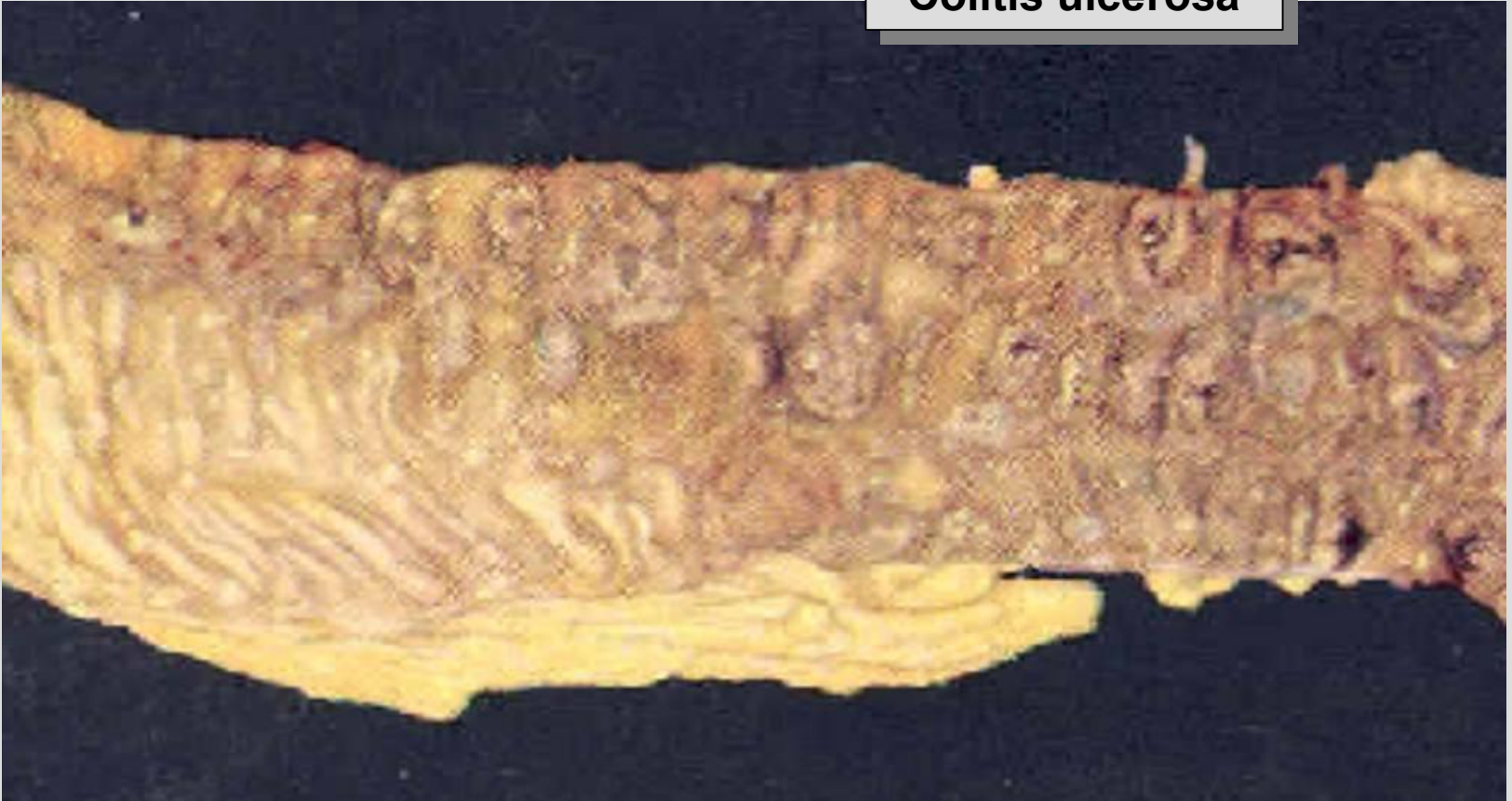- Dolor menstrual
- Enteritis regional
- Cólico renal
- Absceso del Psoas
- Vesiculitis seminal
- Hernia incarcerada
- Torsión Testicular
- Colitis ulcerosa
- Globo vesical

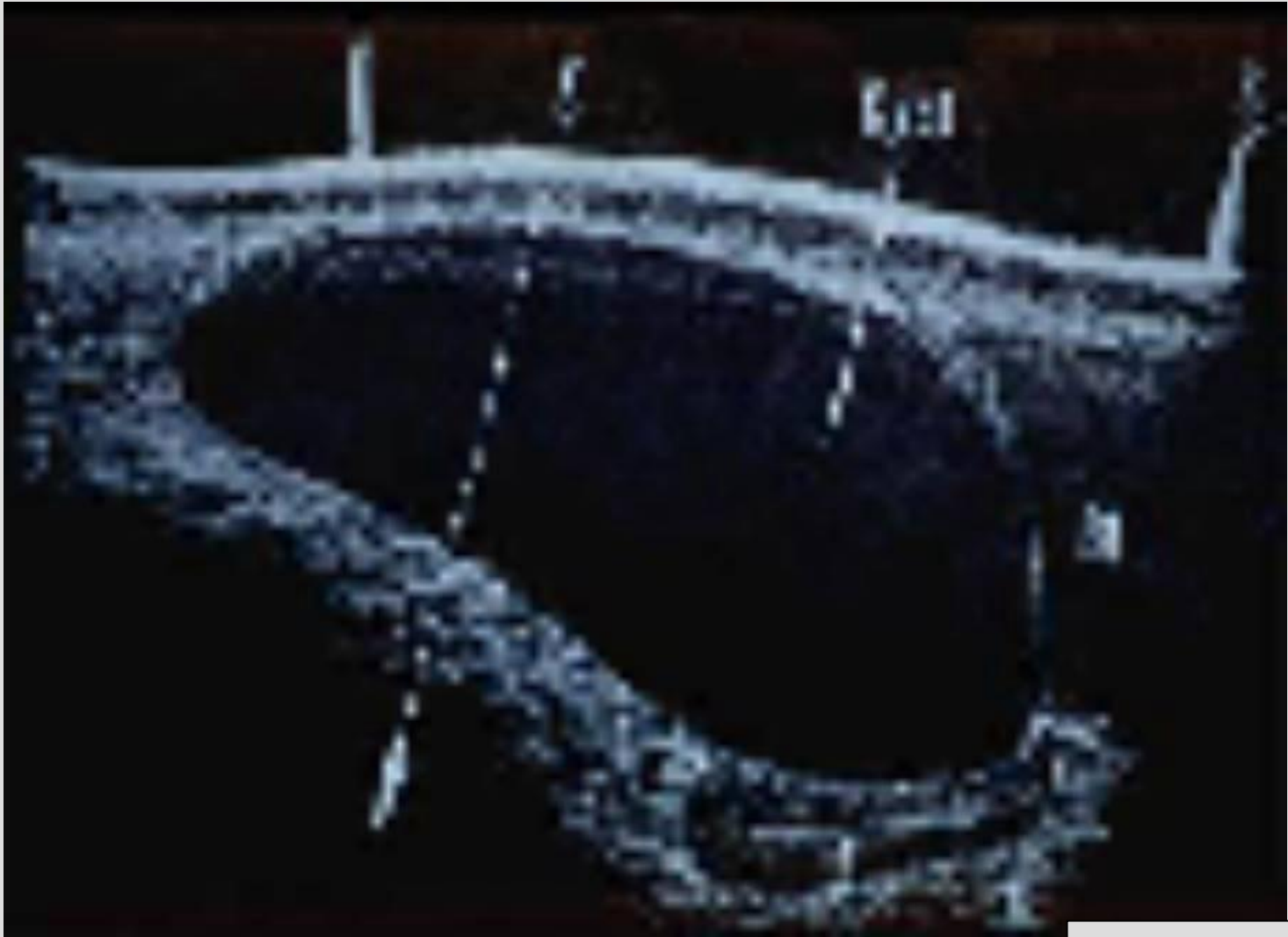



Torsión testicular

Colitis ulcerosa

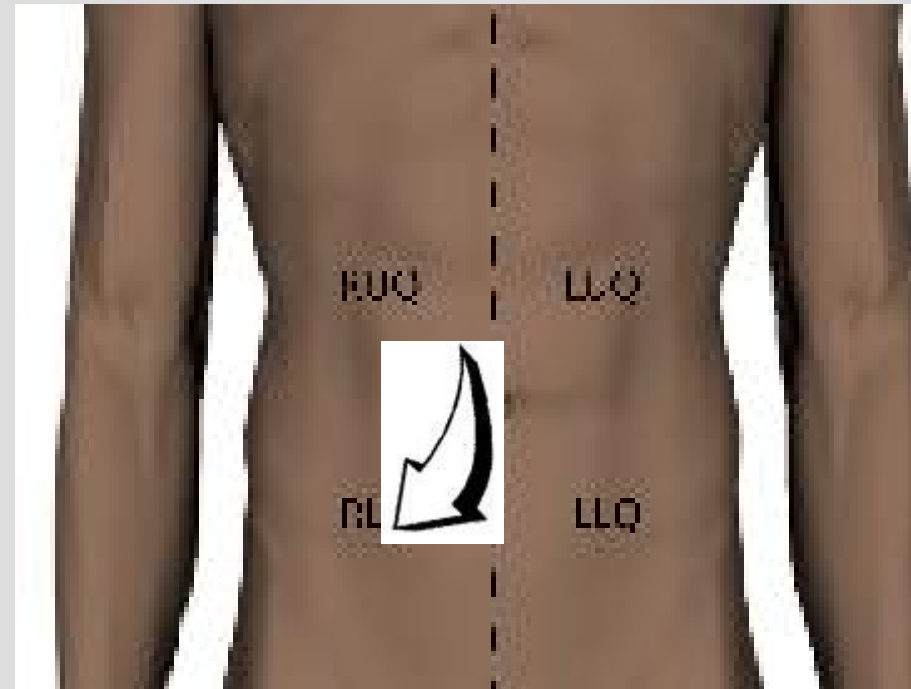


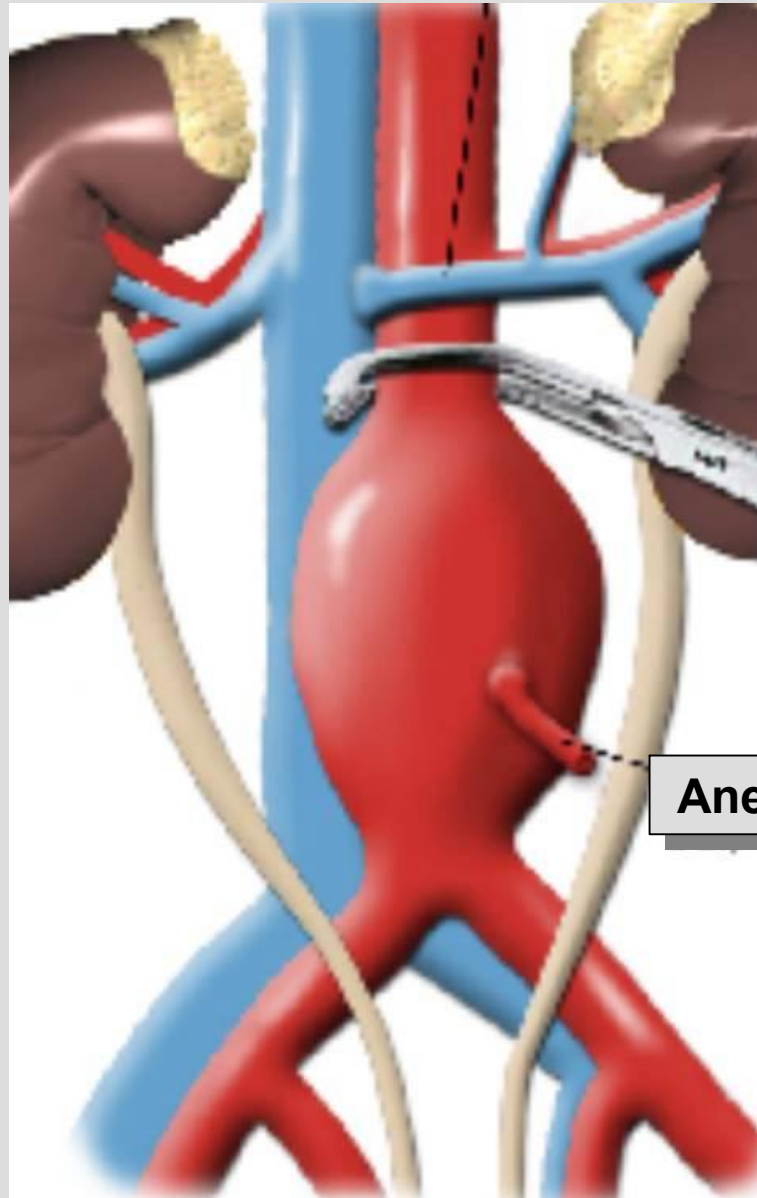


Quiste ovárico

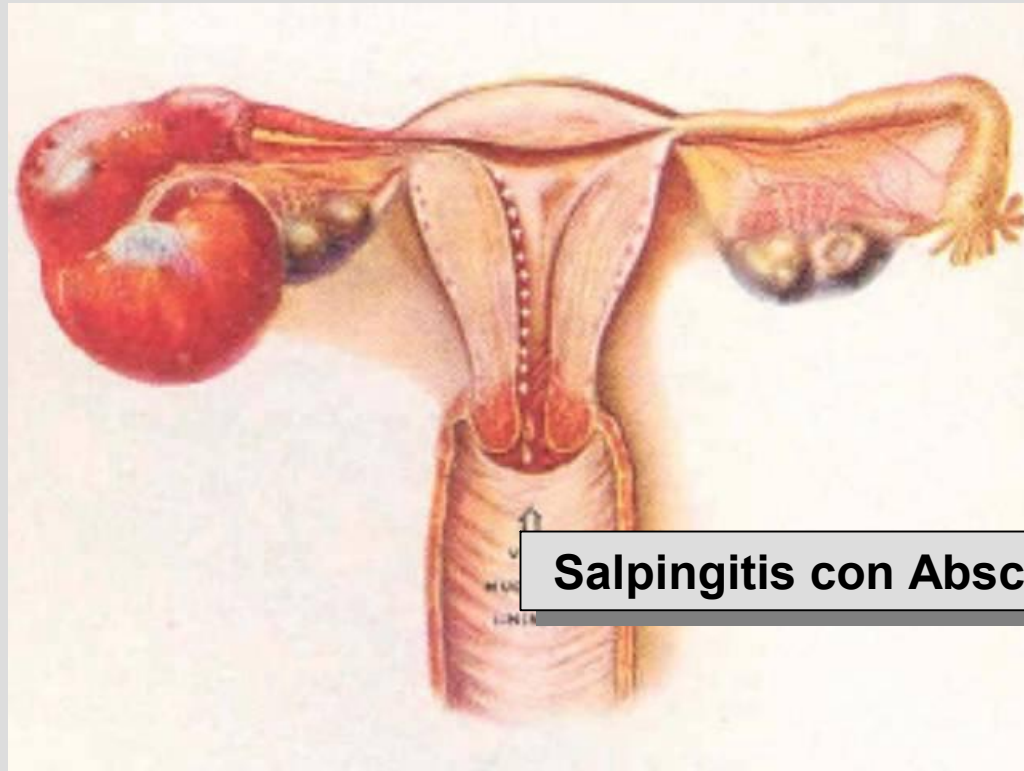
Cuadrante Inferior Izquierdo

- Diverticulitis
- Sigmoiditis
- Quiste ovárico
- Embarazo ectópico
- Endometriosis
- Fisura de Aneurisma de Aorta
- Enfermedad Inflamatoria pélvica

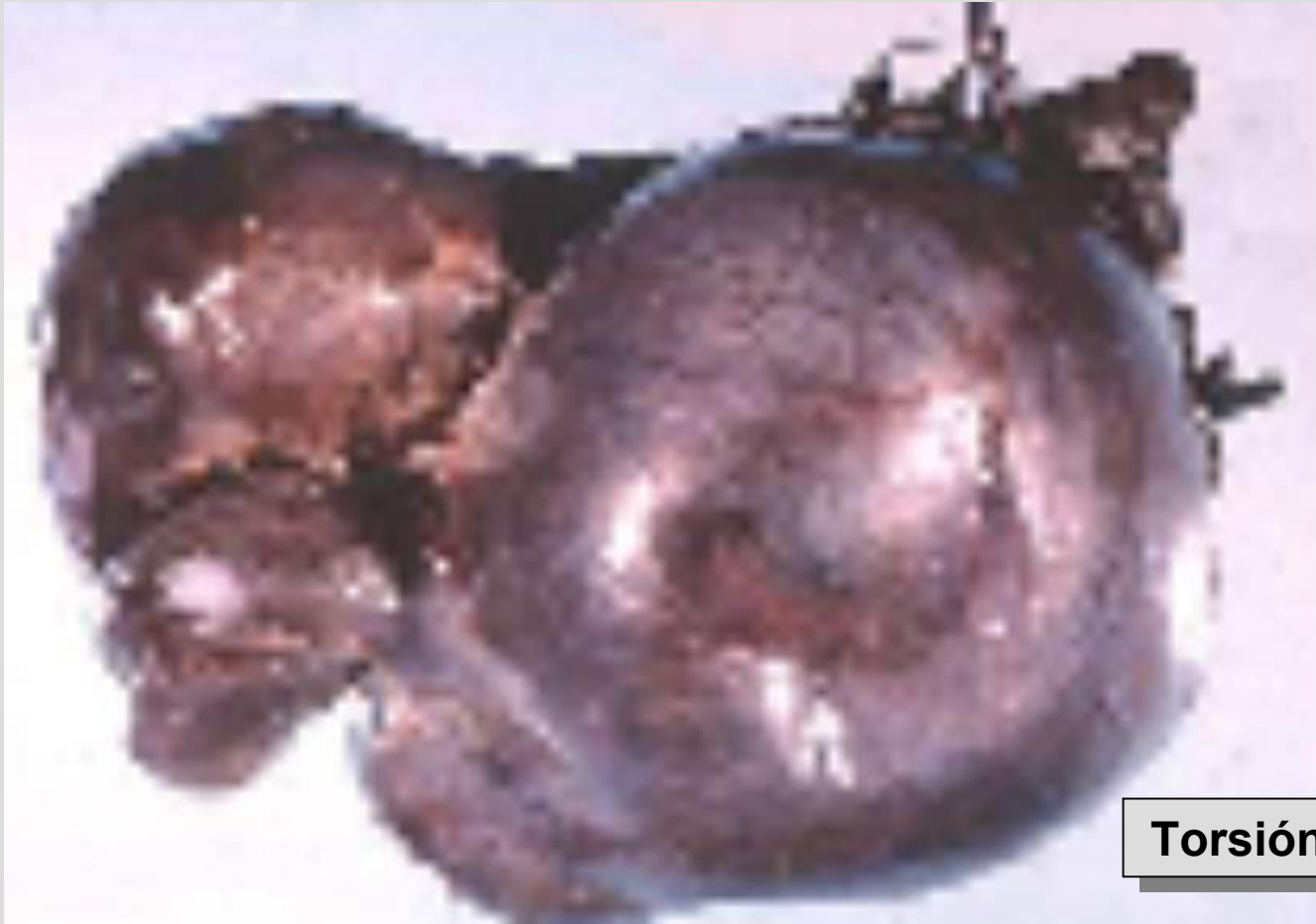



Aneurisma de Aorta



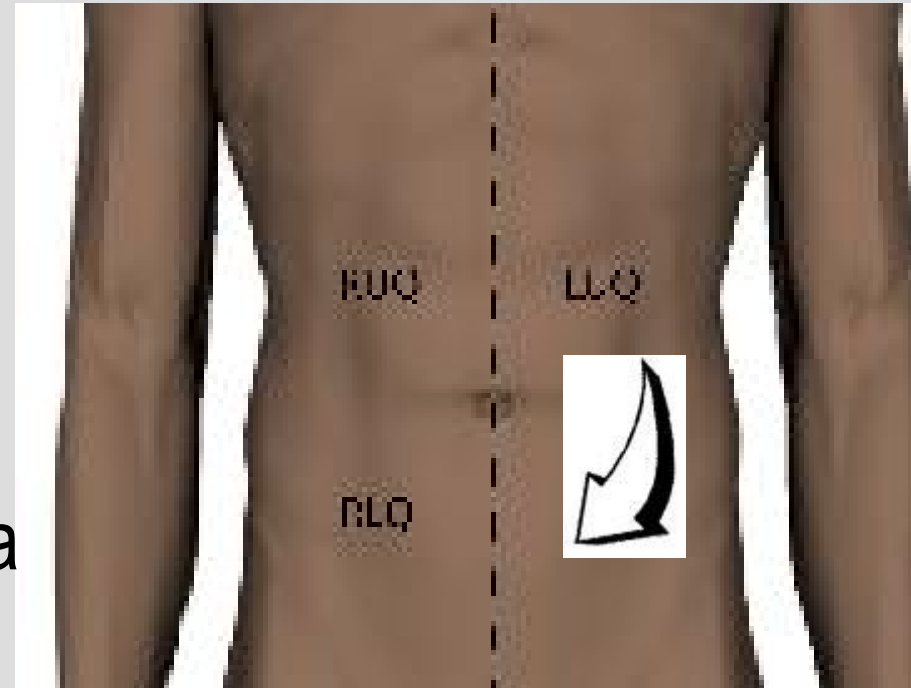
Salpingitis con Absceso

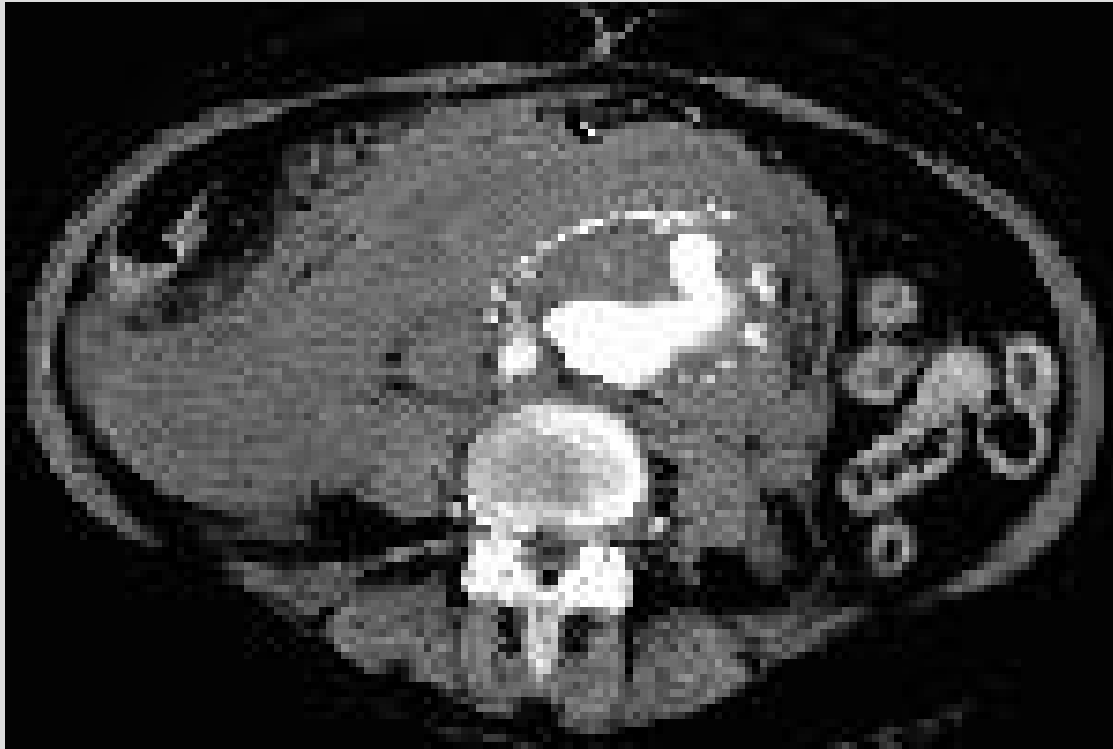

Torsión ovárica

Cuadrante Inferior Derecho

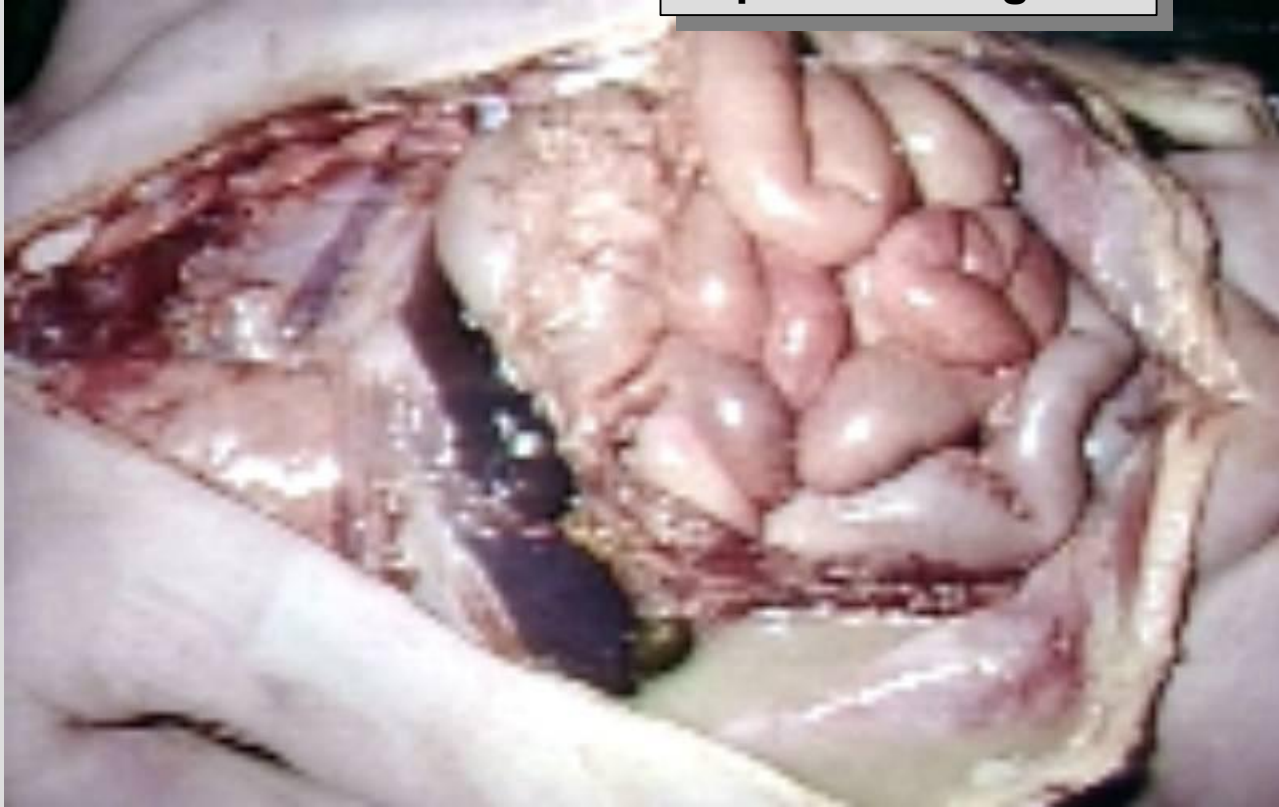- Apendicitis aguda
- Diverticulitis de Meckel
- Diverticulitis cecal
- Enteritis regional
- Vólvulo cecal
- Fisura de Aneurisma de Aorta
- Quiste ovárico
- Enfermedad Inflamatoria pélvica
- Endometriosis



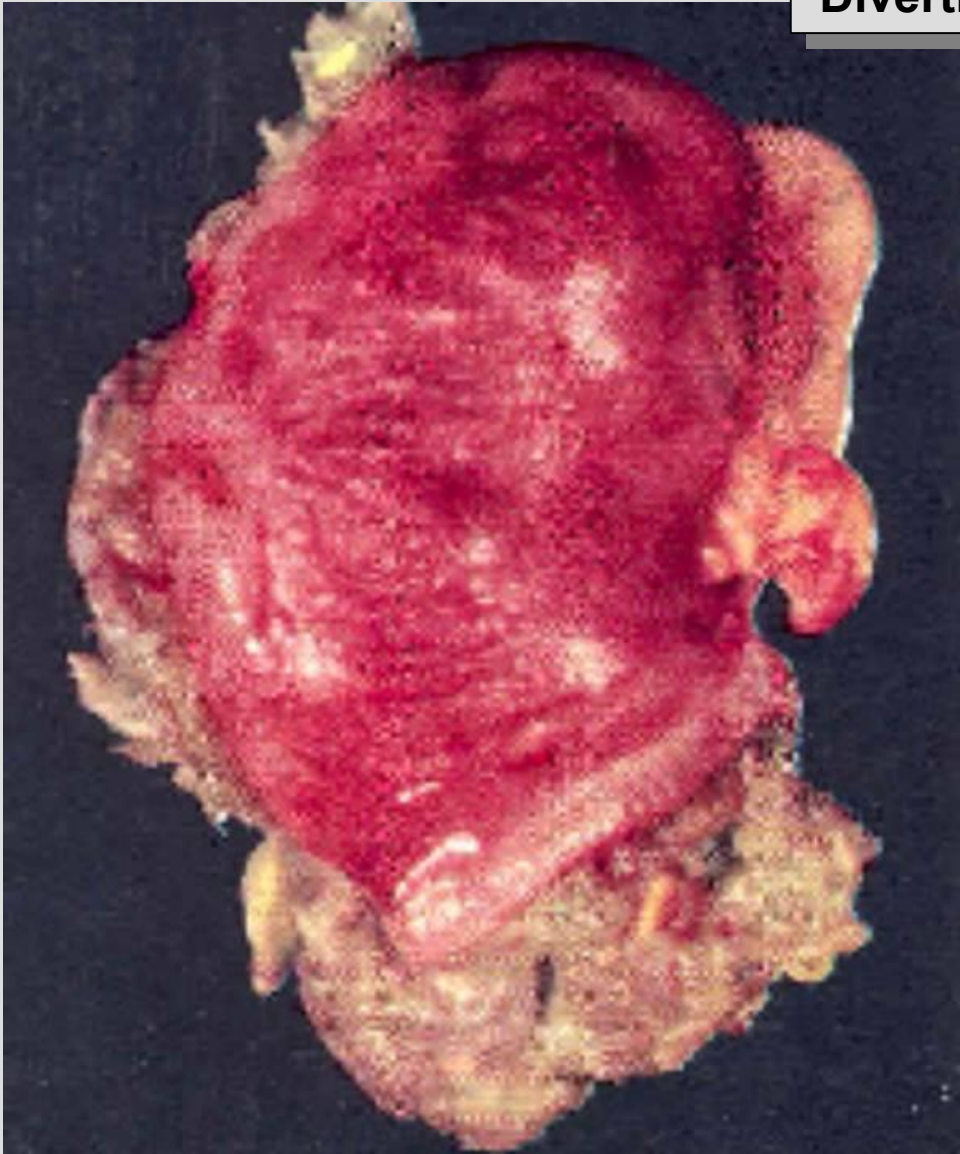


Aneurisma de Aorta

Apendicitis aguda

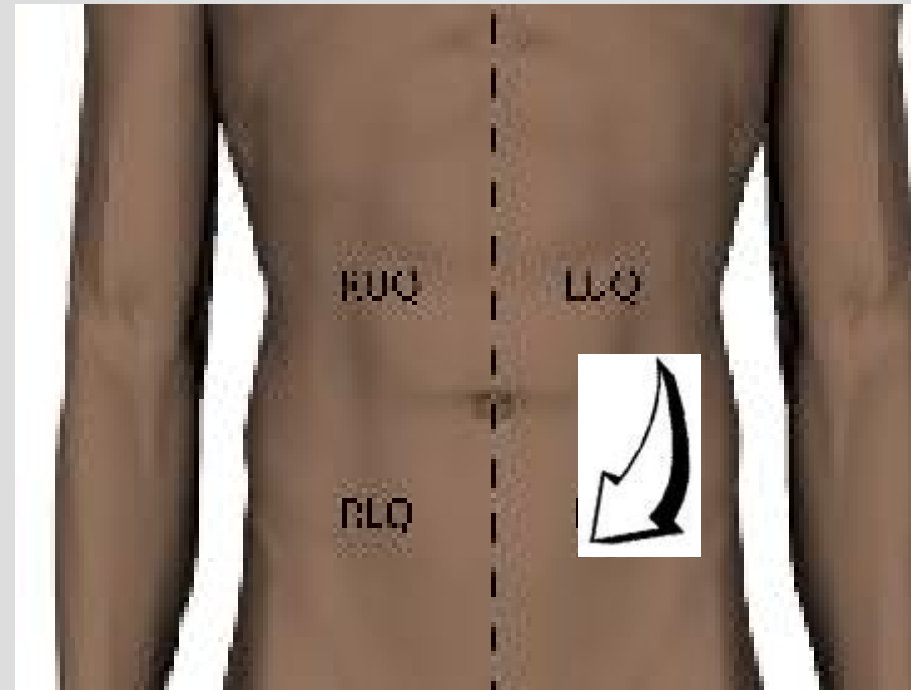


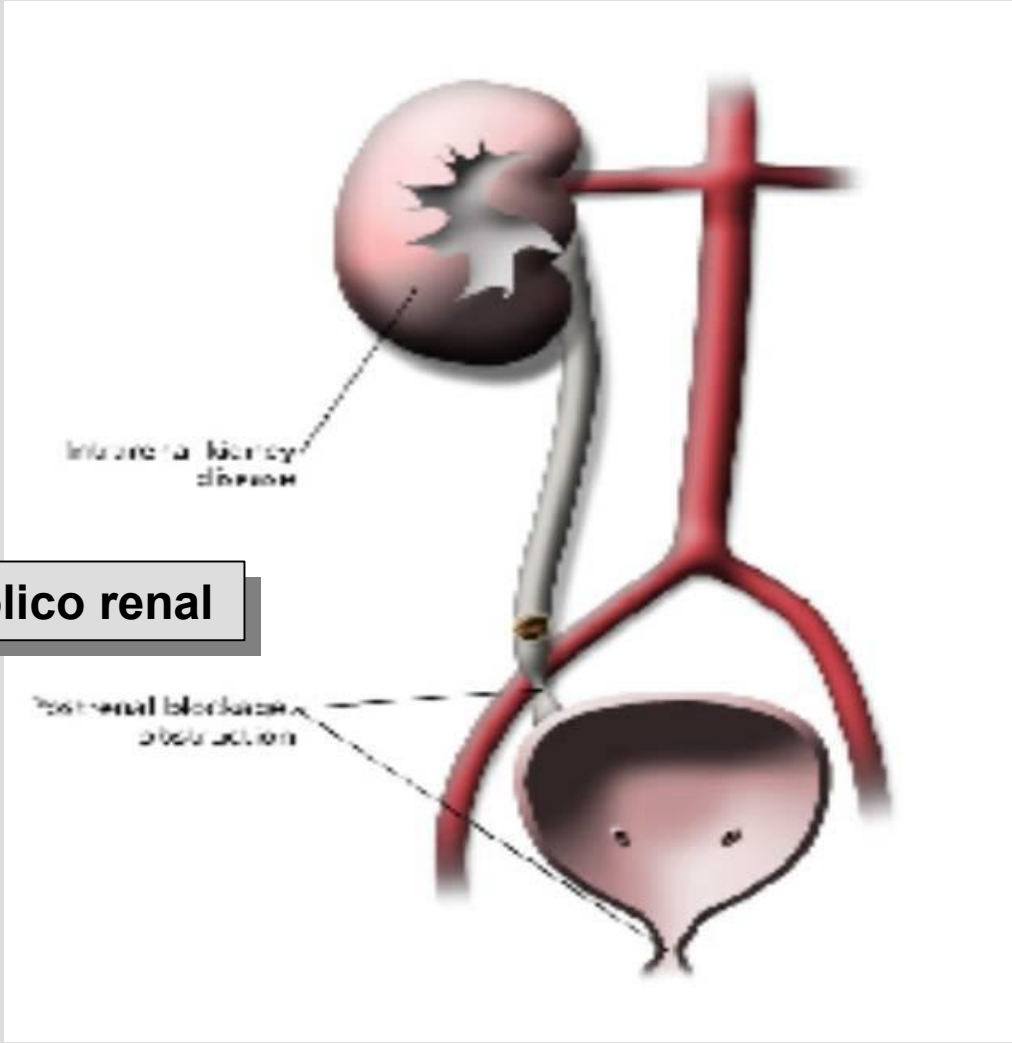
Diverticulitis de Meckel



Cuadrante Inferior Derecho

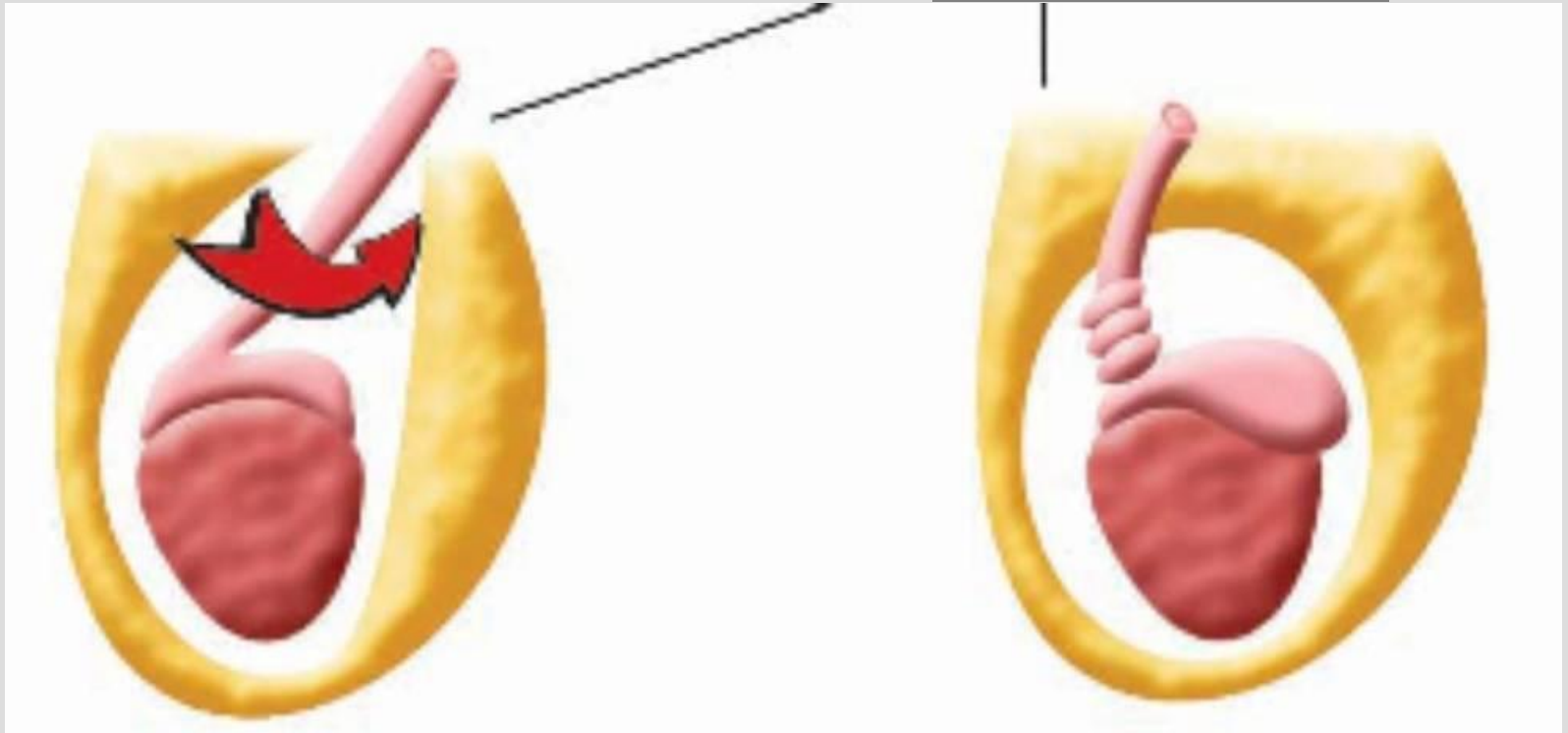
- Embarazo ectópico
- Cólico renal
- Absceso del Psoas
- Vesiculitis seminal
- Adenitis mesentérica
- Hernia incarcerada
- Torsión Testicular
- Dolor menstrual
- Globo vesical

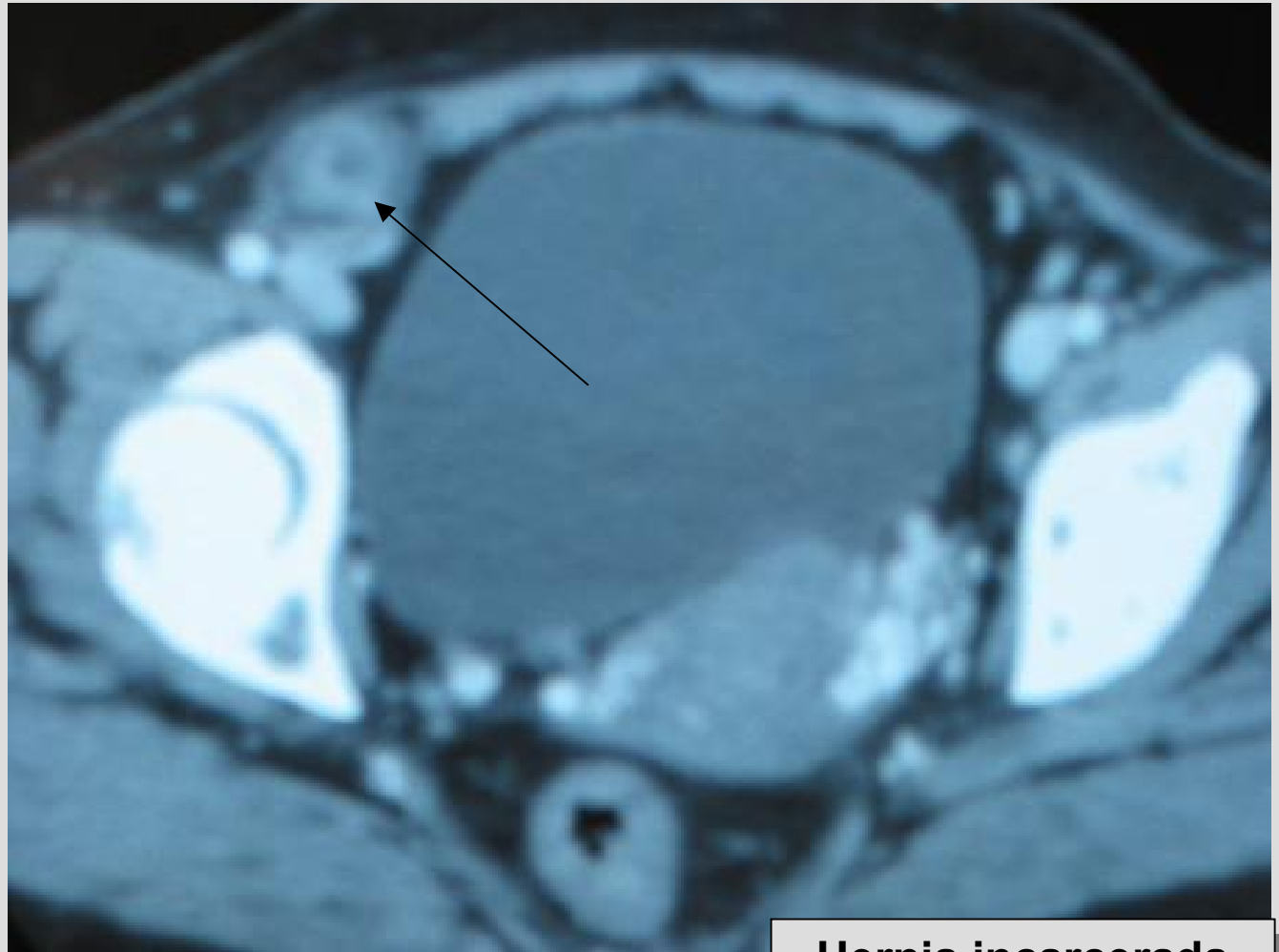



Colico renal

Torsión Testicular





Hernia incarcerada

Dolor Abdominal

Unas Posibles Etiologías

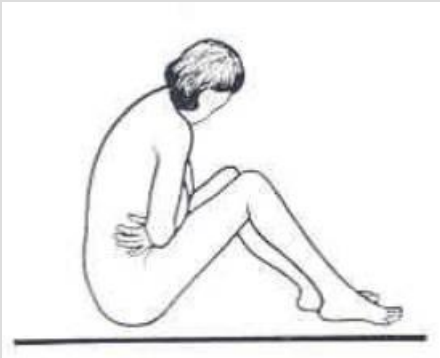
Parte 2

Kenneth V. Iserson, M.D., MBA, FACEP

Professor de Medicina de Emergencia

Universidad de Arizona

Tucson, Arizona, EE.UU.



Alberto José Machado, M.D.

Jefe del Centro de Emergencias

Hospital Alemán

Buenos Aires, Argentina