

Dolor Abdominal

Unas Posibles Etiologías

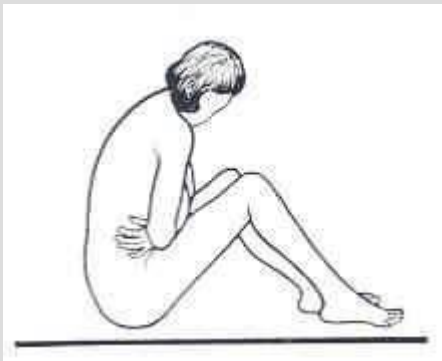
Parte 1

Kenneth V. Iserson, M.D., MBA, FACEP

Professor de Medicina de Emergencia

Universidad de Arizona

Tucson, Arizona, EE.UU.



Alberto José Machado, M.D.

Jefe del Centro de Emergencias

Hospital Alemán

Buenos Aires, Argentina

DOLOR ABDOMINAL: POSIBLES ETIOLOGÍAS SEGÚN SU LOCALIZACIÓN

Cuadrante Superior Derecho

Colecistitis aguda, Cólico biliar
Hepatitis aguda
Absceso hepático
Hepatomegalia por Insuficiencia Cardíaca
Úlcera duodenal perforada
Pancreatitis aguda
Apendicitis retrocecal
Apendicitis en Embarazada
Herpes Zoster
Síndrome Coronario agudo
Neumonía basal derecha

Cuadrante Superior Izquierdo

Pancreatitis aguda
Síndrome Coronario agudo
Neumonía basal izquierda
Esplenomegalia
Ruptura o infarto de Bazo
Úlcera Gástrica
Gastritis
Perforación de Colon

Cuadrante Inferior Derecho

Apendicitis aguda
Diverticulitis de Meckel
Diverticulitis cecal
Enteritis regional
Vólvulo cecal
Fisura de Aneurisma de Aorta
Quiste ovárico
Enfermedad Inflamatoria pélvica
Endometriosis
Embarazo ectópico
Cólico renal
Absceso del Psoas
Vesiculitis seminal
Adenitis mesentérica
Hernia incarcerada
Torsión Testicular
Dolor menstrual
Globo vesical

Cuadrante Inferior Izquierdo

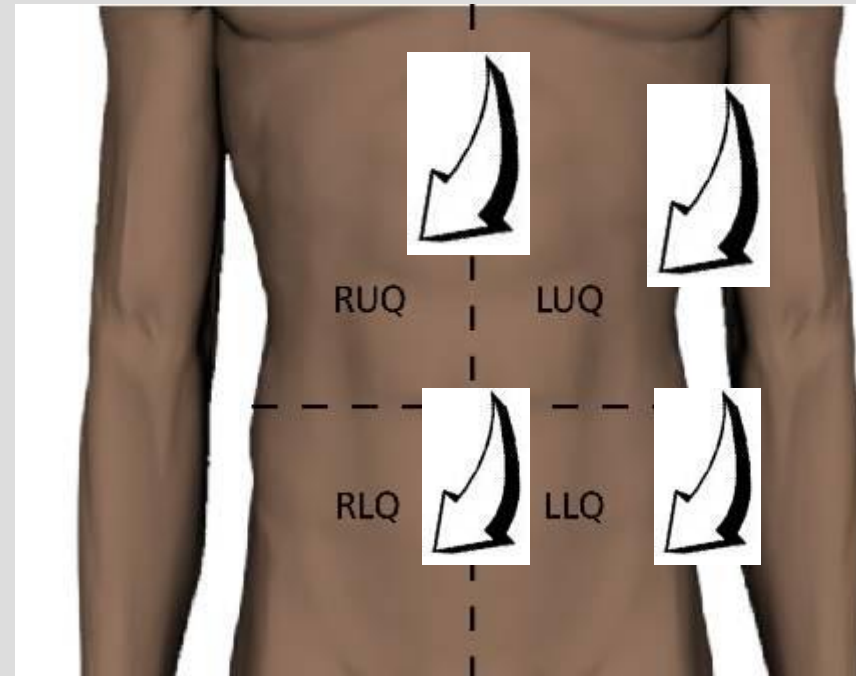
Diverticulitis
Sigmoiditis
Fisura de Aneurisma de Aorta
Quiste ovárico
Embarazo ectópico
Enfermedad Inflamatoria pélvica
Endometriosis
Dolor menstrual
Enteritis regional
Cólico renal
Absceso del Psoas
Vesiculitis seminal
Hernia incarcerada
Torsión Testicular
Colitis ulcerosa
Globo vesical

Dolor Difuso

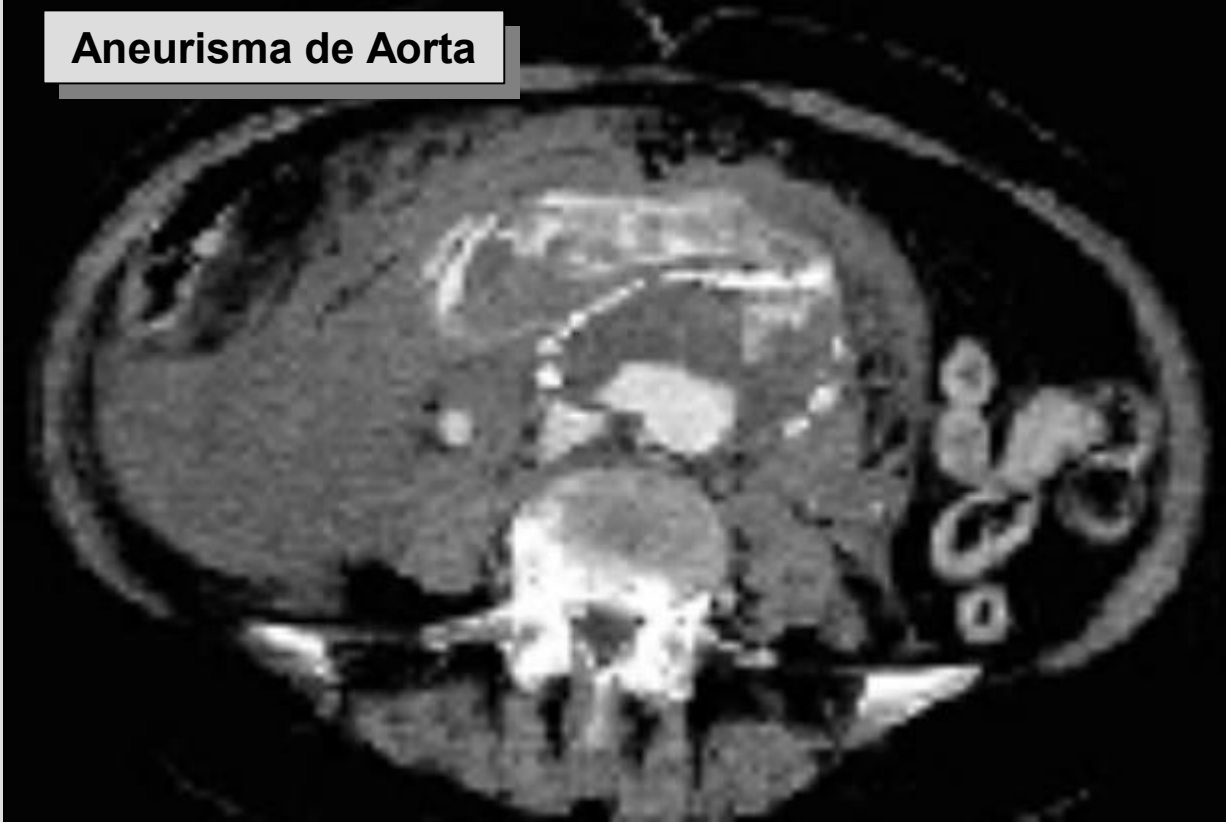Apendicitis temprana, Gastroenteritis, Porfiria, Intoxicaciones, Pancreatitis aguda, Peritonitis, Trombosis mesentérica, Síndrome Coronario agudo, Enf. Inflamatoria Intestinal, Disección o ruptura de Aneurisma, Obstrucción intestinal, Cetoacidosis Diabética, Colon irritable

Dolor Difuso

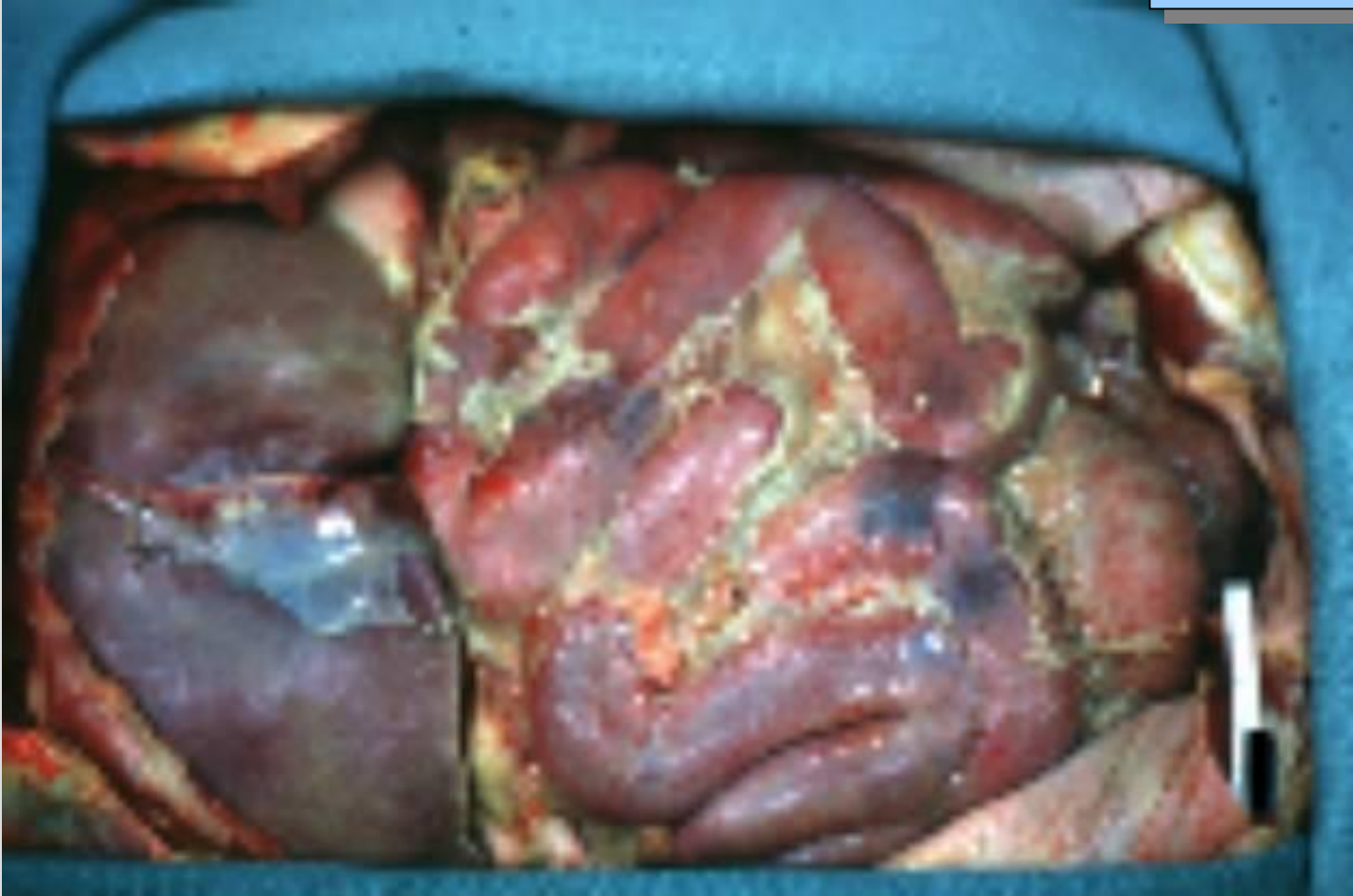- Apendicitis temprana
- Gastroenteritis
- Porfiria
- Intoxicaciones
- Pancreatitis aguda
- Peritonitis
- Trombosis mesentérica

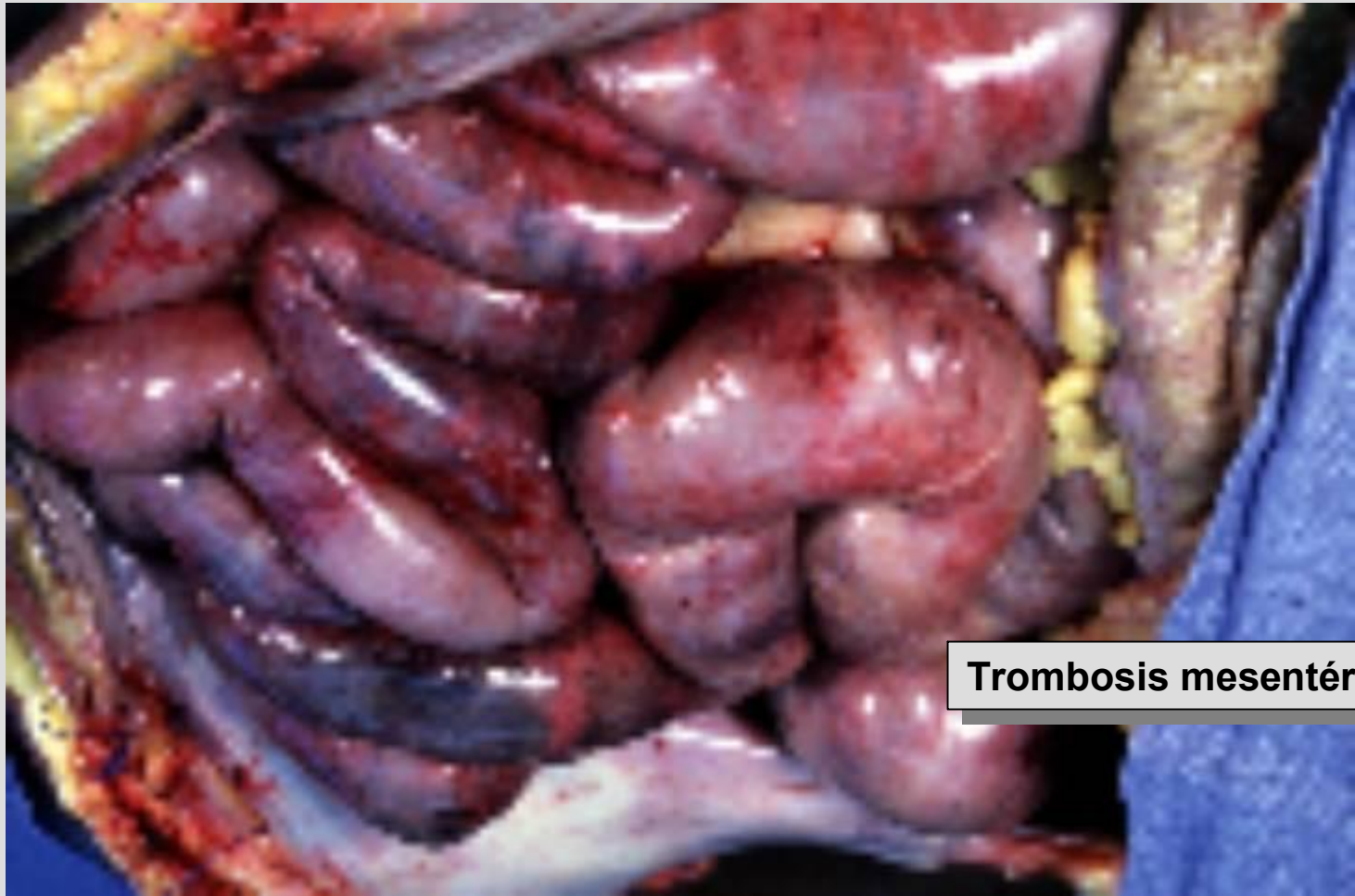

Aneurisma de Aorta



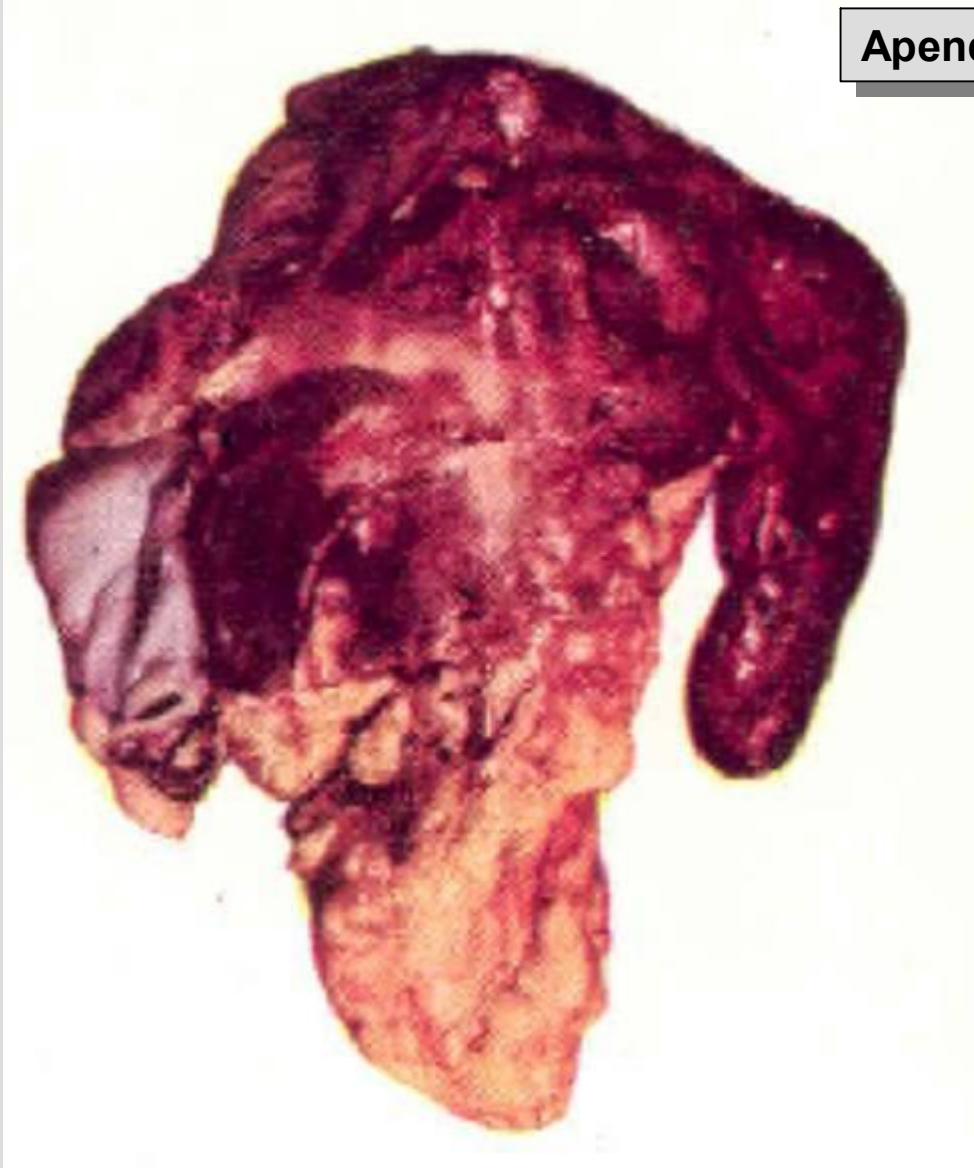
Peritonitis





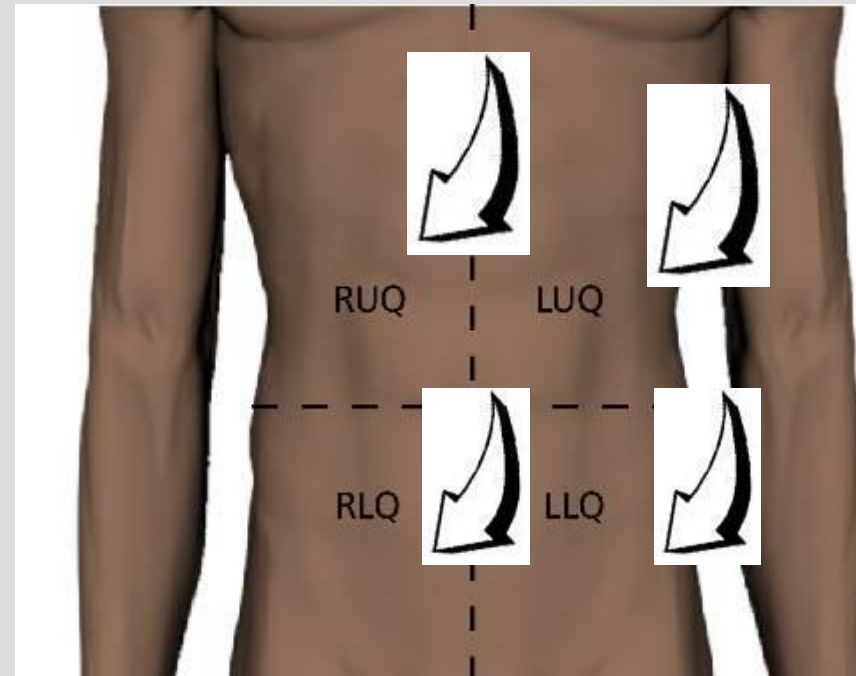
Trombosis mesentérica

Apendicitis gangrenosa

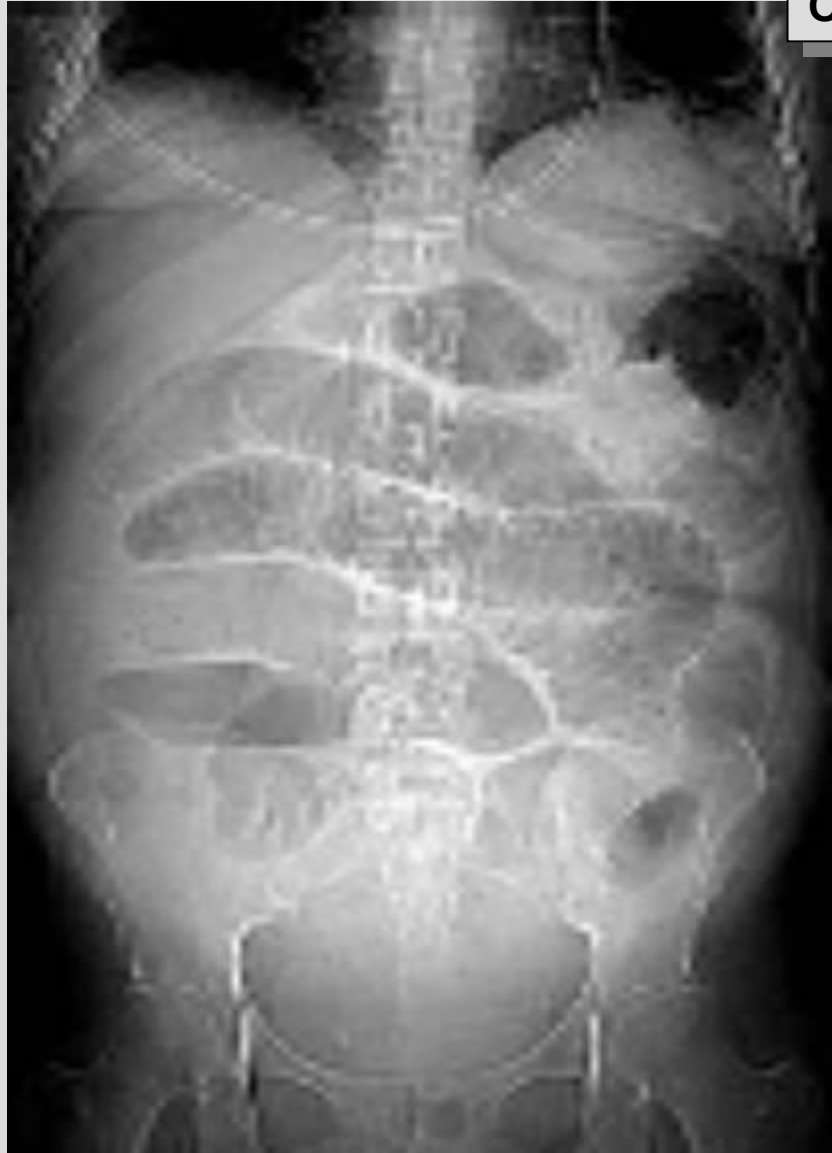

Dolor Difuso

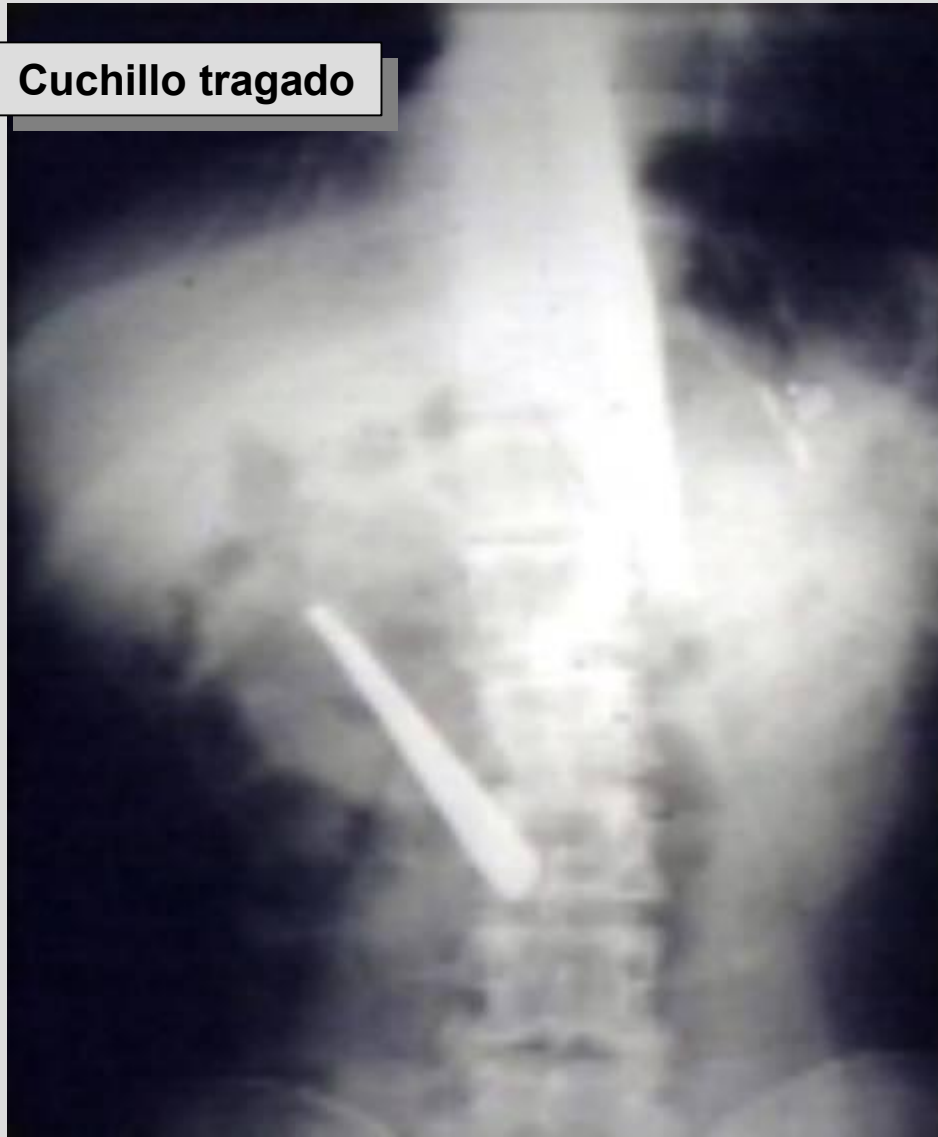- Síndrome Coronario agudo
- Obstrucción intestinal
- Cetoacidosis Diabética
- Colon irritable
- Vólvulo sigmoideo
- Enfermedad Inflamatoria Intestinal
- Disección o ruptura de Aneurisma

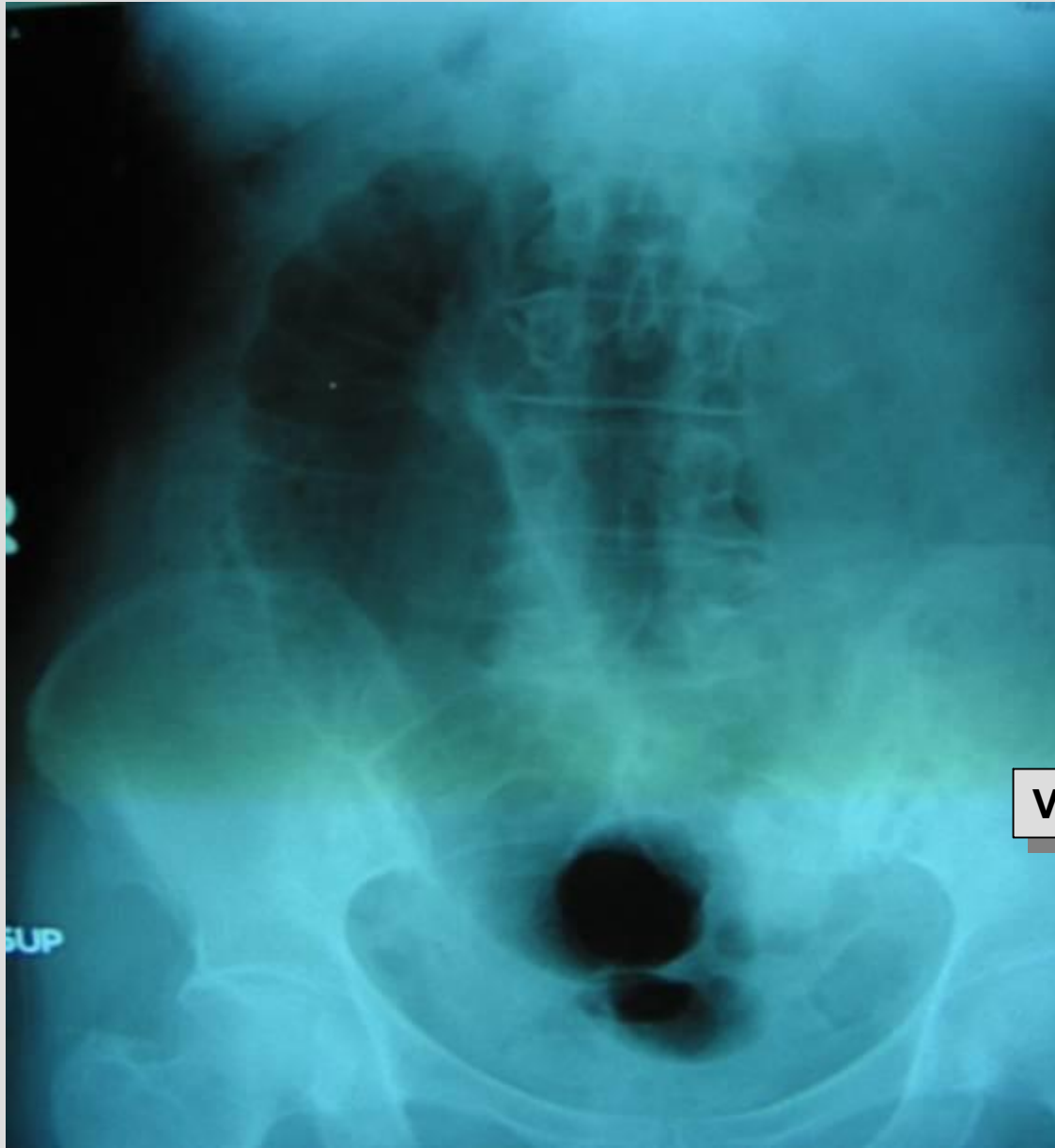


Obstrucción intestinal



Cuchillo tragado

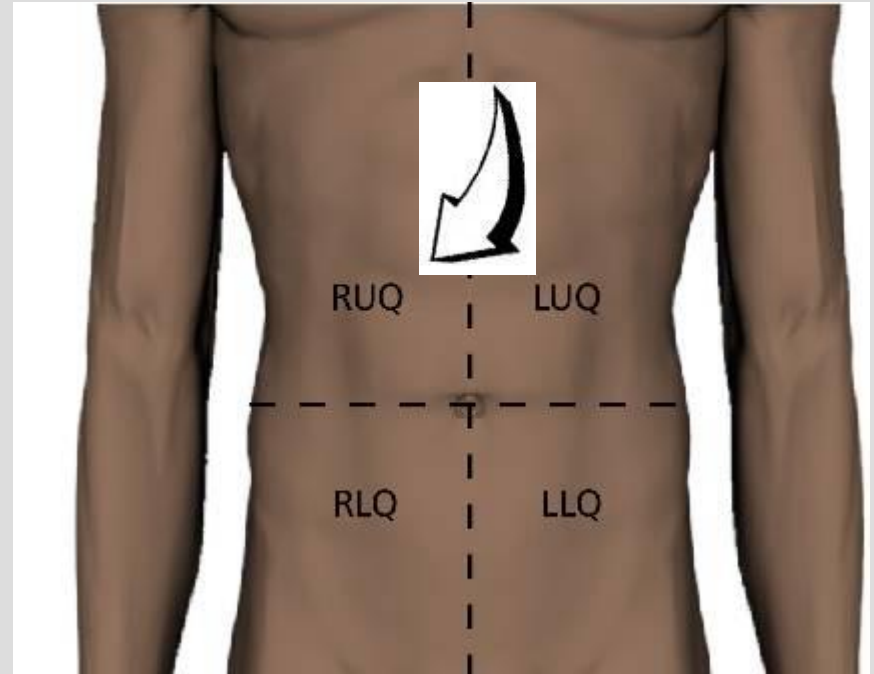


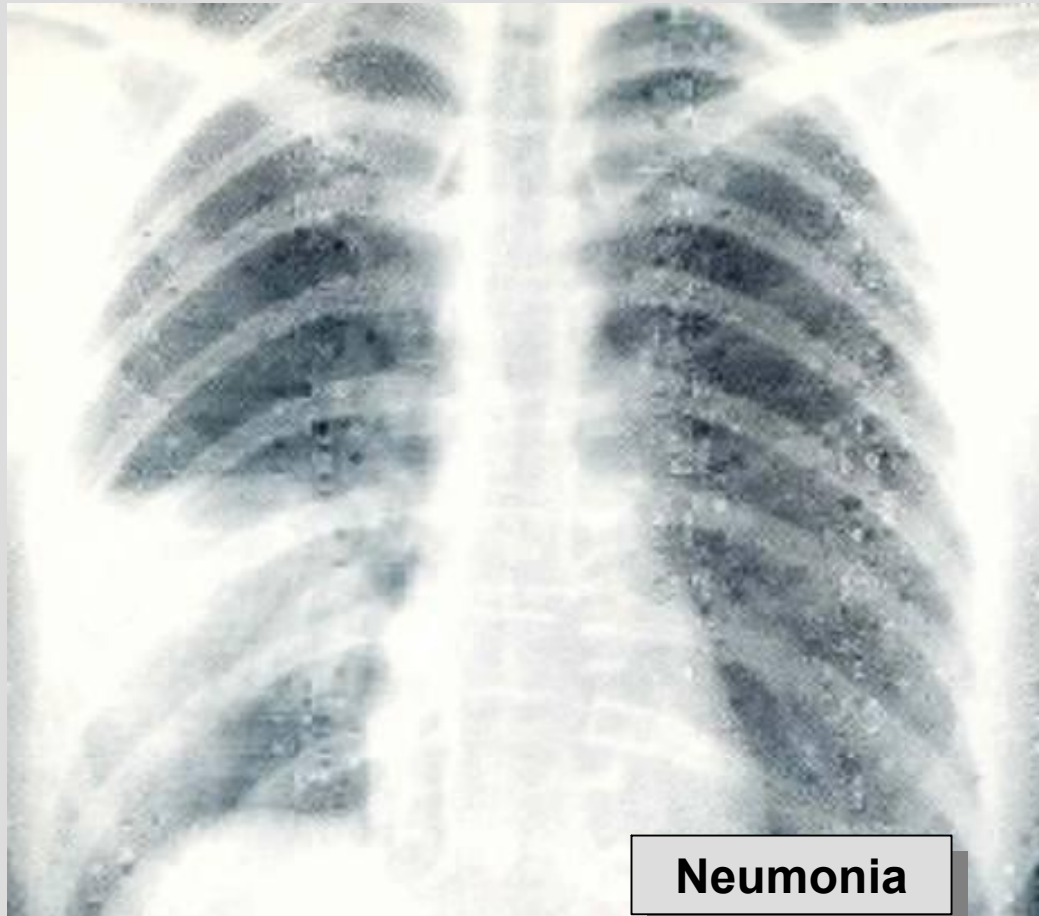

Volvulo Sigmoid

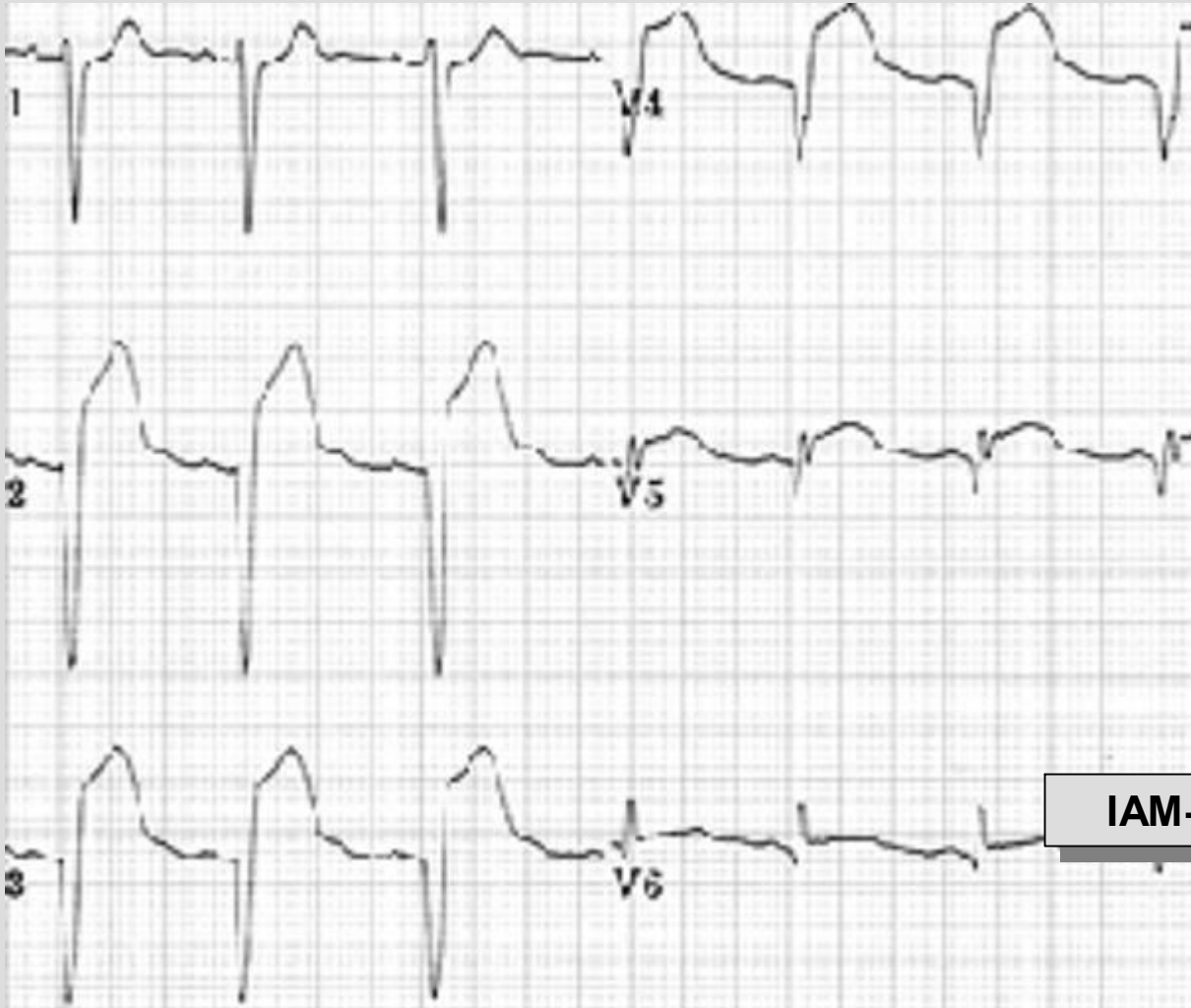
Cuadrante Superior Derecho

- Apendicitis en Embarazada
- Herpes Zoster
- Síndrome Coronario agudo
- Neumonía basal derecha
- Hepatomegalia por Insuficiencia Cardiaca

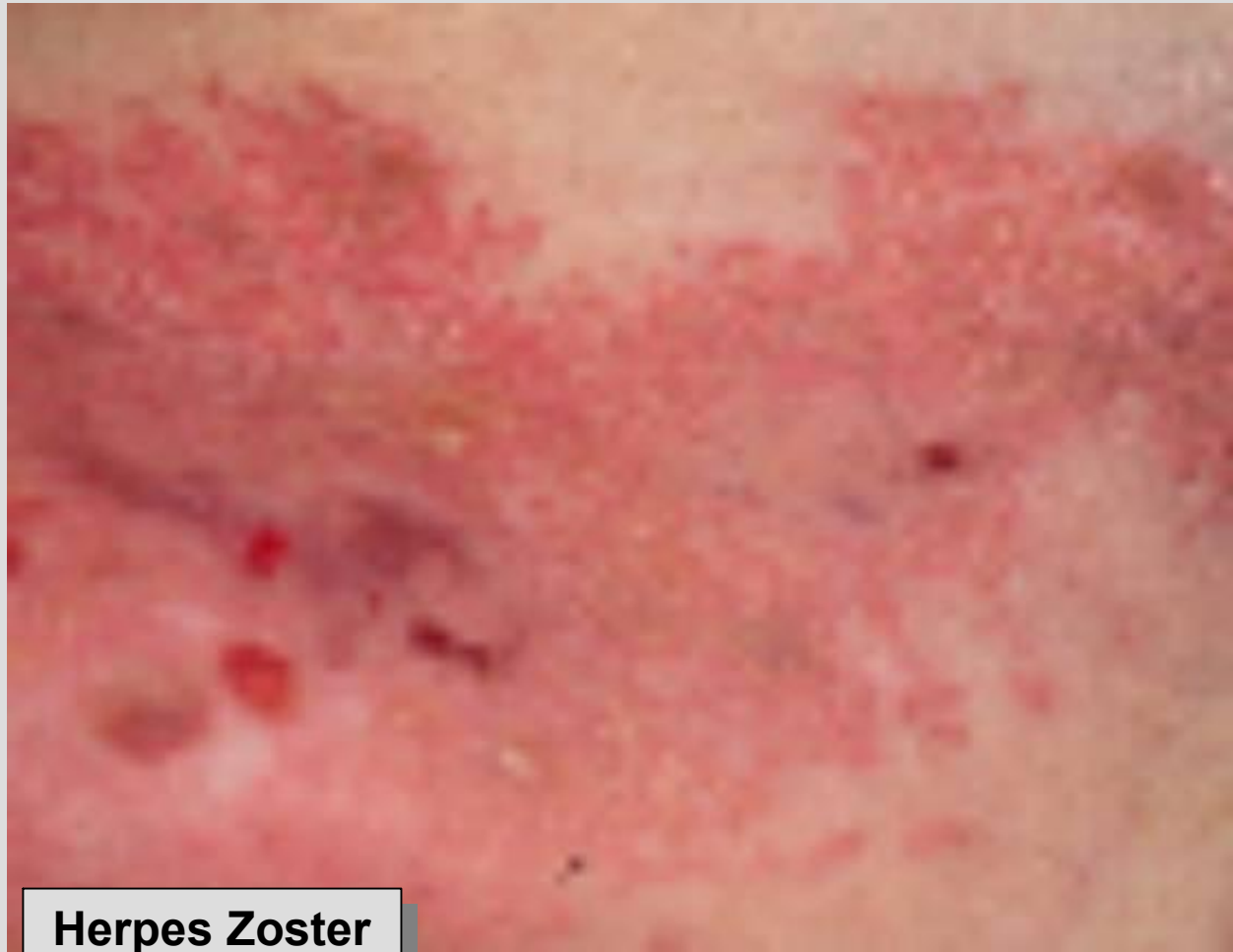



Neumonia



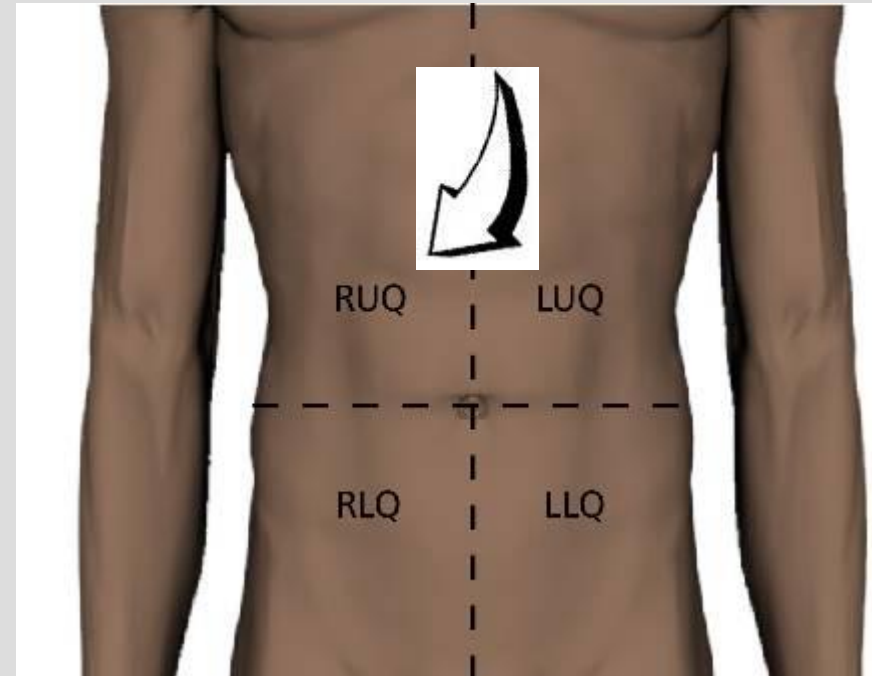
IAM-Anterior

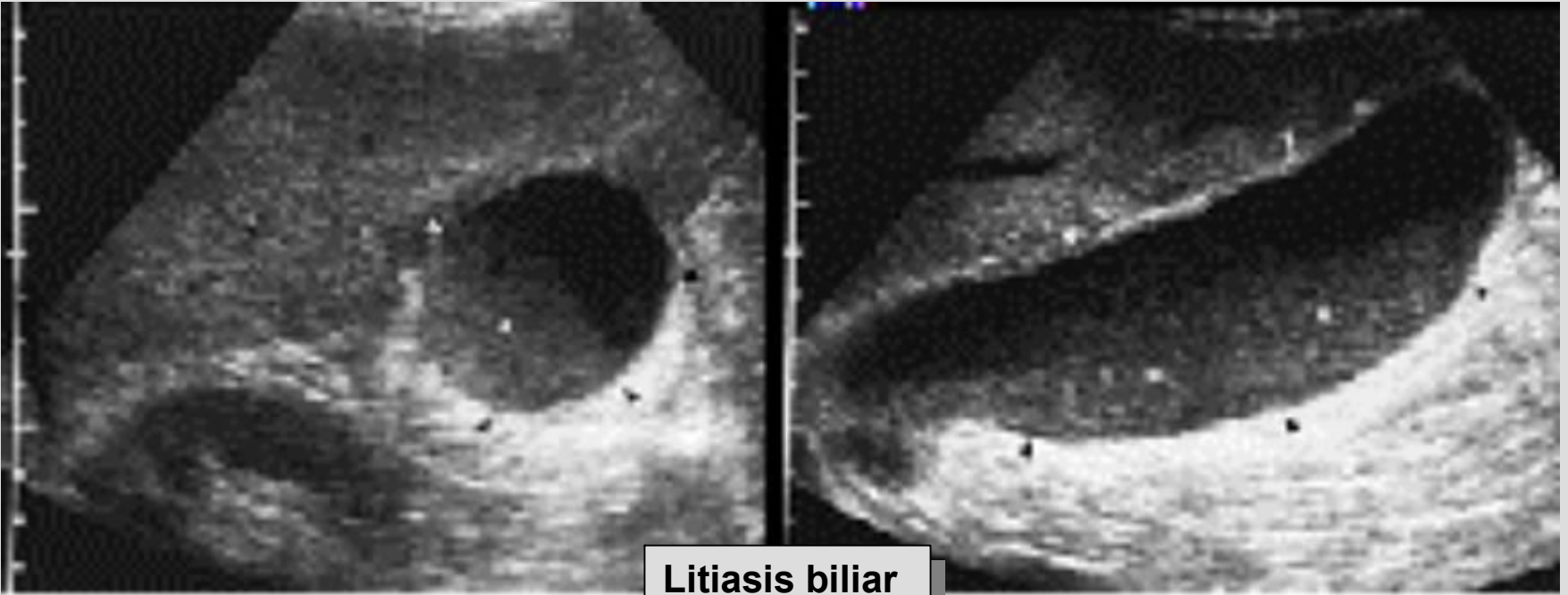


Herpes Zoster

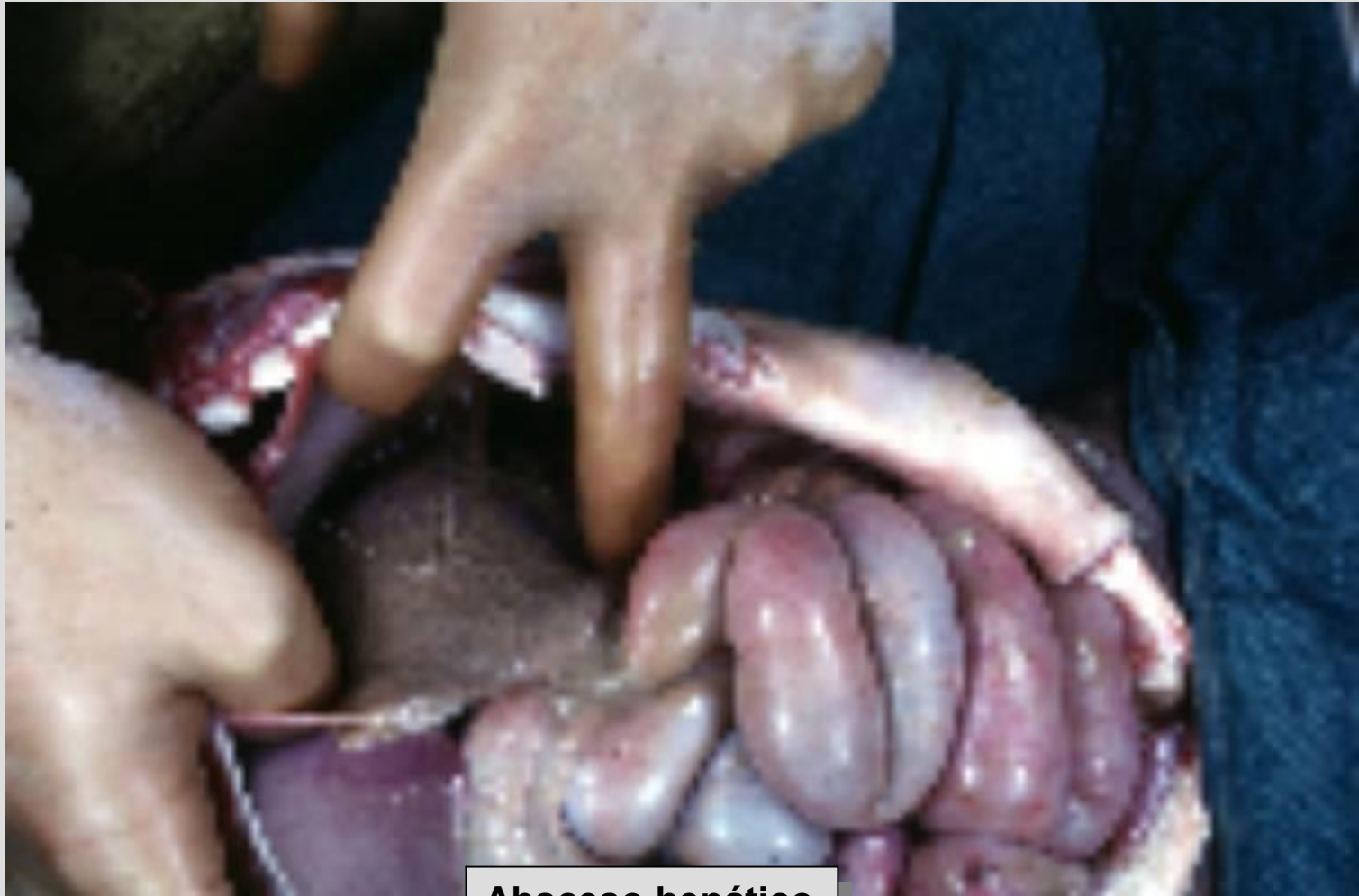Cuadrante Superior Derecho

- Colecistitis aguda
- Cólico biliar
- Hepatitis aguda
- Absceso hepático
- Úlcera duodenal perforada
- Pancreatitis aguda

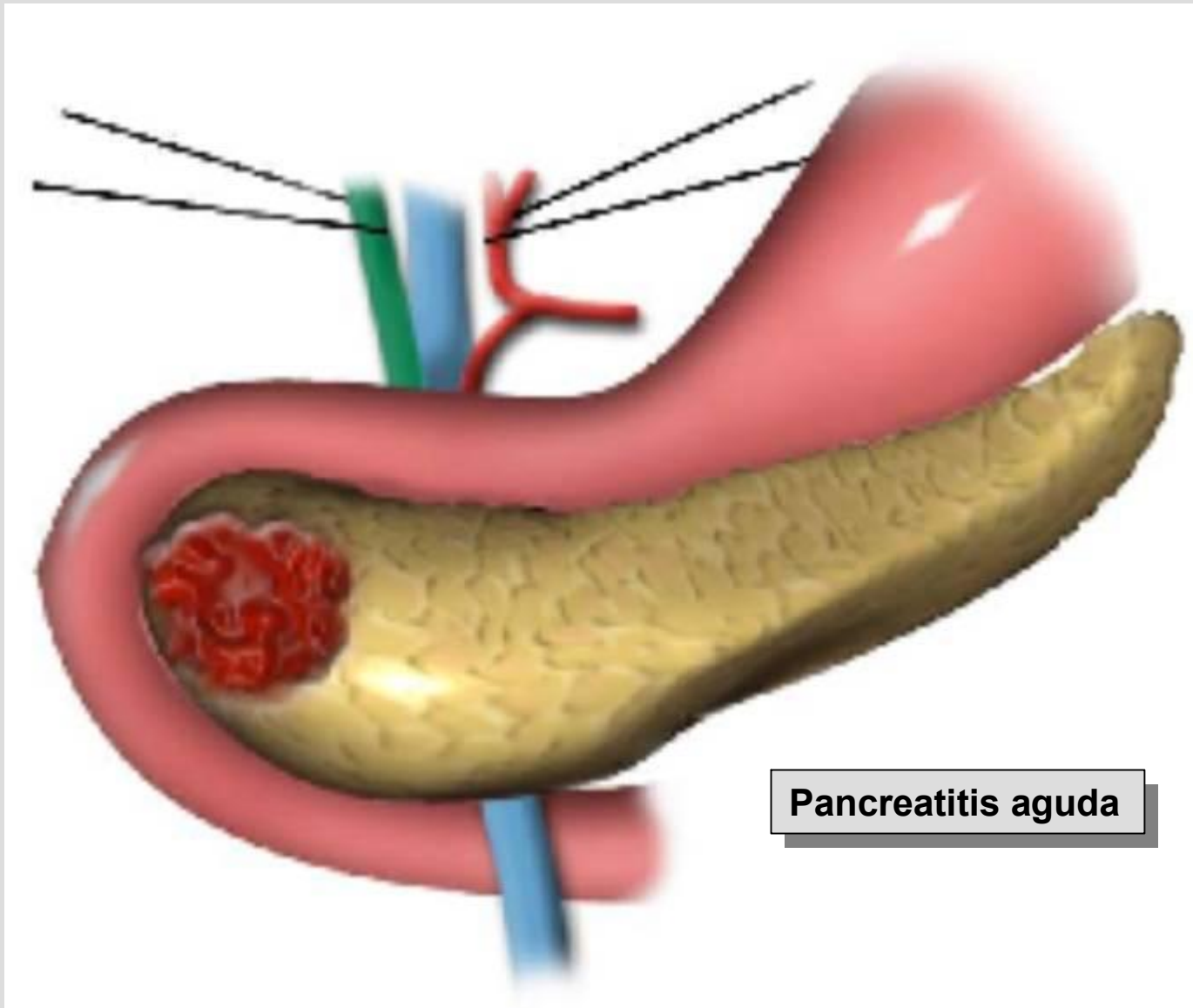




Litiasis biliar

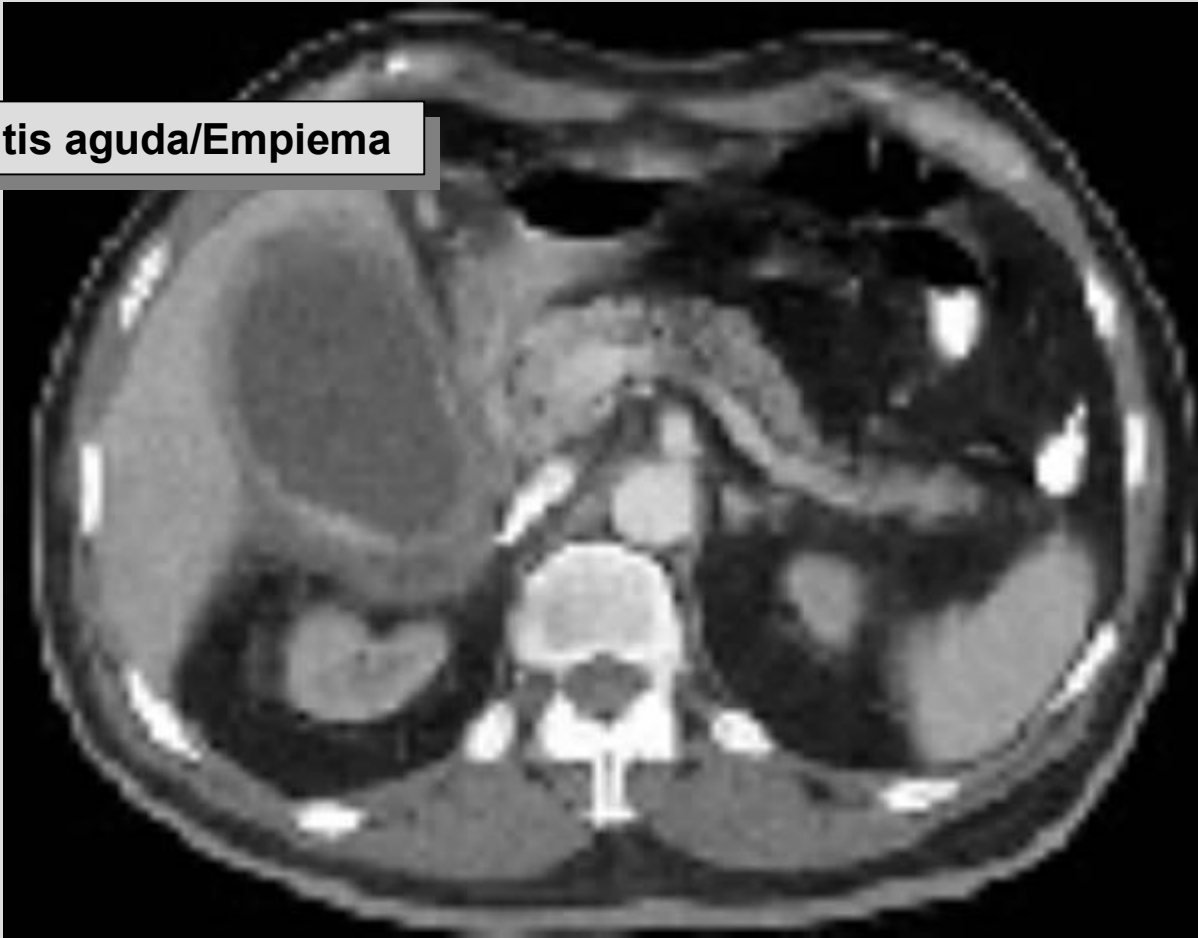

Absceso hepático



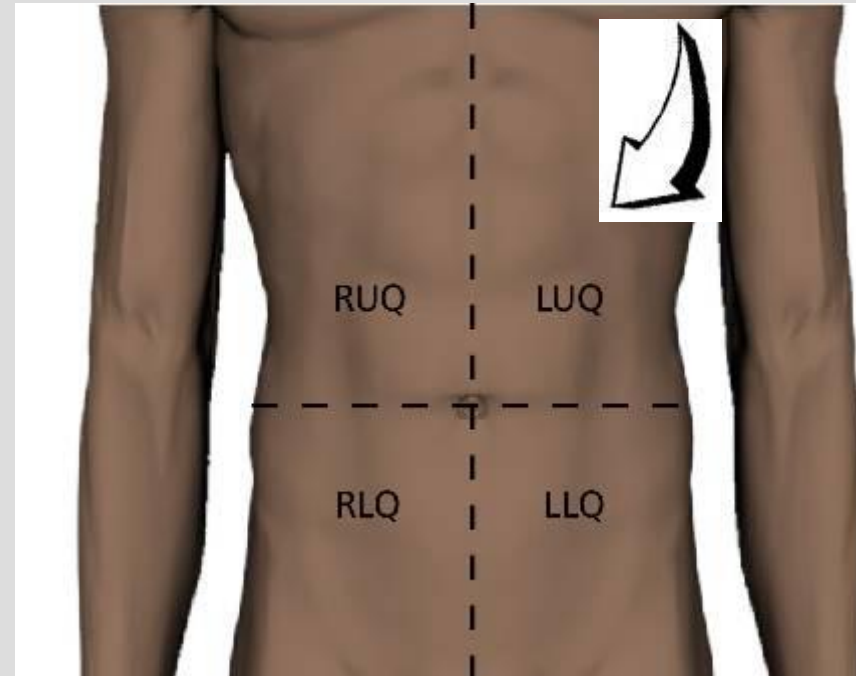
Pancreatitis aguda

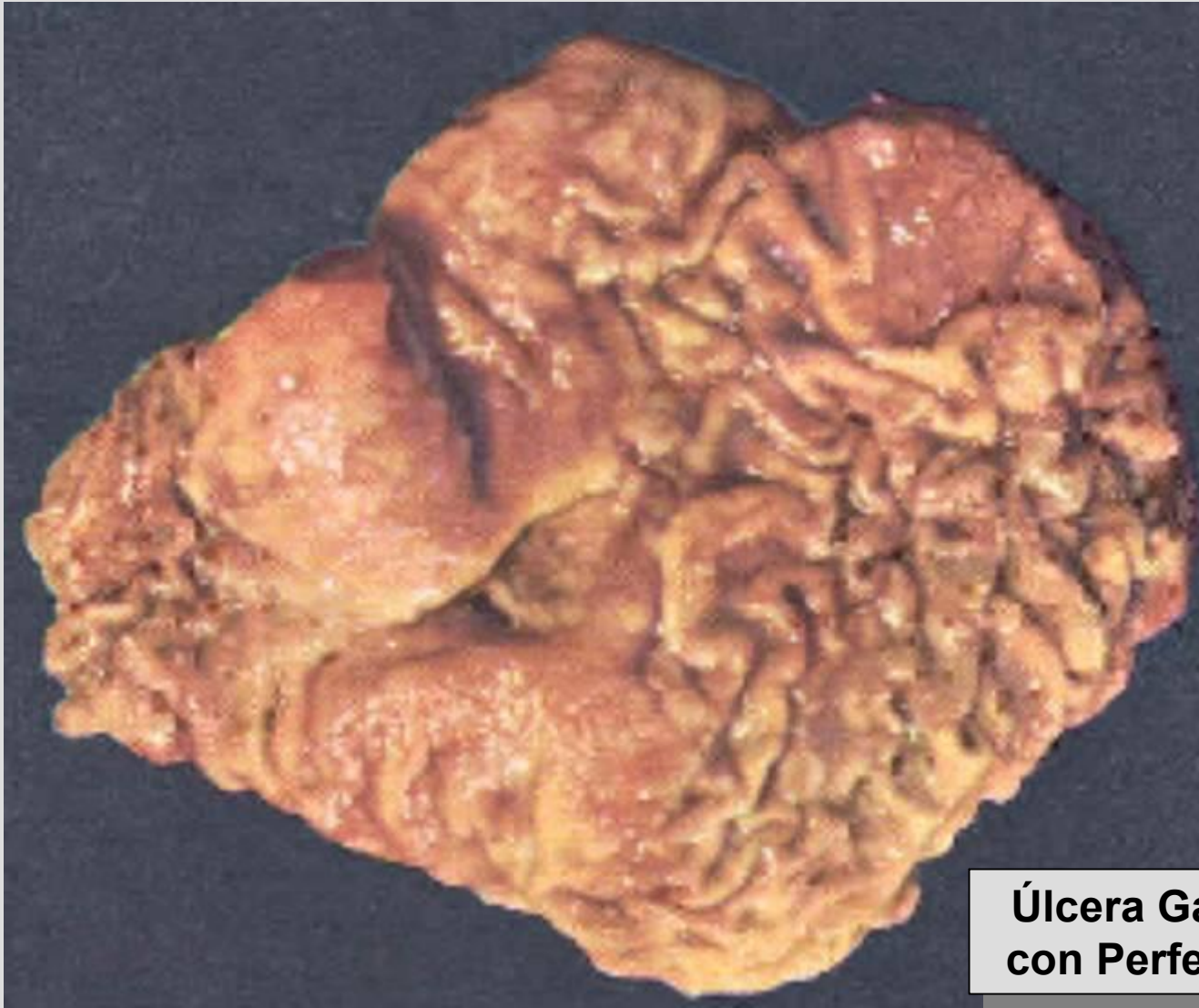Colecistitis aguda/Empiema



Cuadrante Superior Izquierdo

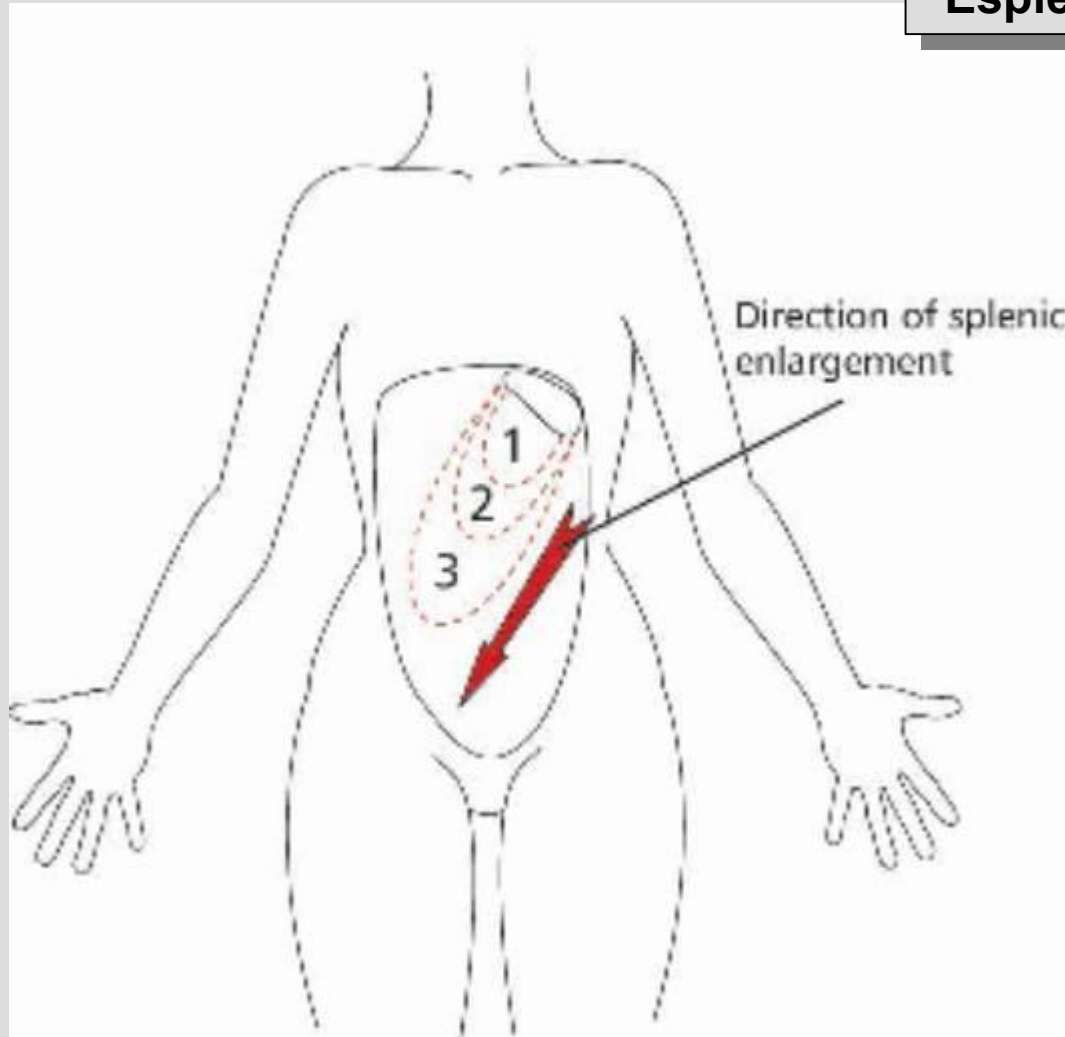
- Pancreatitis aguda
- Síndrome Coronario aguda
- Neumonía basal izquierda
- Esplenomegalia
- Ruptura o infarto de Bazo
- Úlcera Gástrica
- Gastritis
- Perforación de Colon

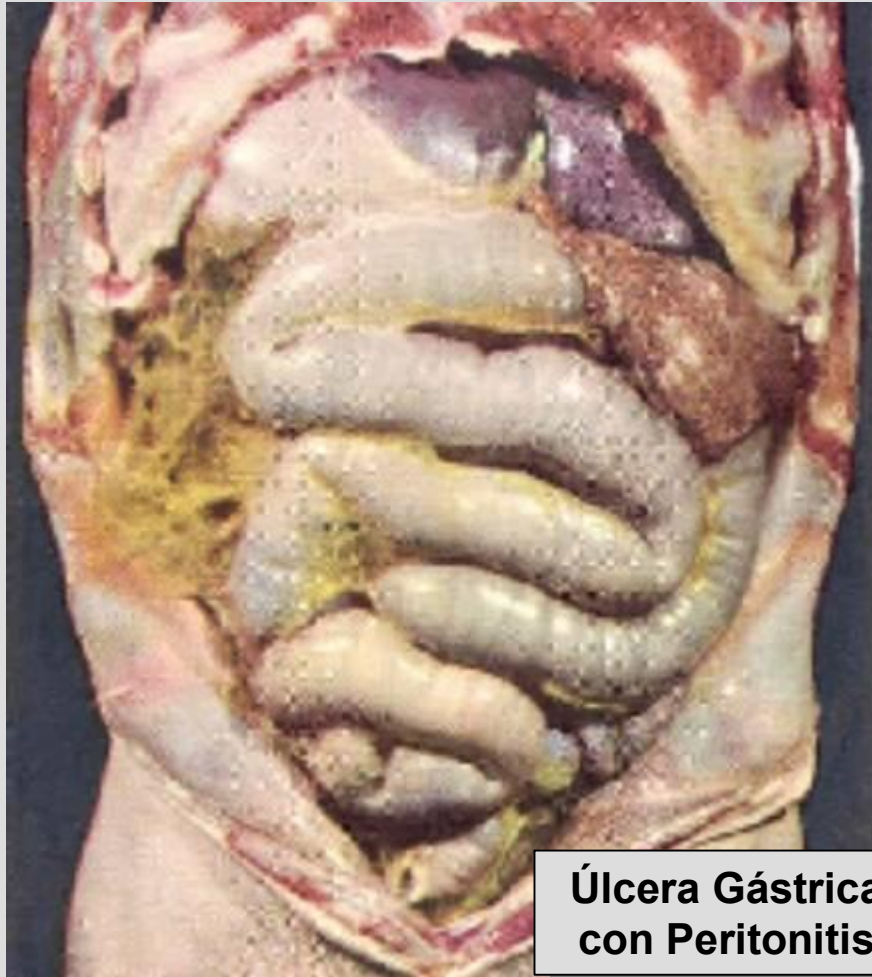



**Úlcera Gástrica
con Perforación**

Esplenomegalia





**Úlcera Gástrica
con Peritonitis**

Dolor Abdominal

Unas Posibles Etiologías

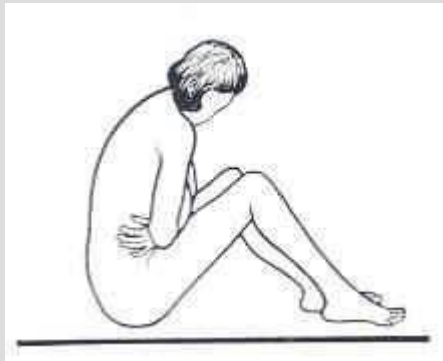
Parte 1

Kenneth V. Iserson, M.D., MBA, FACEP

Professor de Medicina de Emergencia

Universidad de Arizona

Tucson, Arizona, EE.UU.



Alberto José Machado, M.D.

Jefe del Centro de Emergencias

Hospital Alemán

Buenos Aires, Argentina